

УДК 616.6+616-08

Д.В. Шевчук<sup>1,2,4</sup>, Р.А. Наконечний<sup>3,4</sup>, А.Й. Наконечний<sup>3,4</sup>, Ю.О. Кислова<sup>4</sup>

## Досвід лікування конкрементів сечовидільних шляхів у дітей

<sup>1</sup>Національний університет охорони здоров'я України імені П.Л. Шупика, м. Київ

<sup>2</sup>Житомирський державний університет імені Івана Франка, Україна

<sup>3</sup>Львівський національний медичний університет імені Данила Галицького, Україна

<sup>4</sup>Перше територіальне медичне об'єднання м. Львова, ВП «Лікарня Святого Миколая», Україна

Paediatric Surgery(Ukraine).2024.2(83):65-69; doi 10.15574/PS.2024.83.65

**For citation:** Shevchuk DV, Nakonechnyy RA, Nakonechnyy AY, Kyslova IA. (2024). Experience of treating calculi of the urinary tract in children. Paediatric Surgery (Ukraine). 2(83): 65-69; doi: 10.15574/PS.2024.83.65.

**Мета** – проаналізувати лікування дітей із сечокам'яною хворобою (СКХ), враховуючи локалізацію каменів у сечовидільних шляхах, їхній розмір і щільність для визначення подальшої індивідуальної тактики ведення пацієнта.

**Матеріали та методи.** Дослідження охоплює 48 пацієнтів віком від 6 місяців до 18 років з одиночними конкрементами сечовидільних шляхів. Рентгенструктурний аналіз і визначення хімічного складу проведено з 39 фрагментами конкремента.

**Результати.** У 5 (10,4%) пацієнтів із конкрементами в дистальній частині сечоводу розміром до 5 мм стартували з медикаментозної експульсивної терапії. 17 (35,4%) пацієнтам із конкрементами нирки та сечоводу розміром 6–14 мм і щільністю до 900 НУ проводили екстракорпоральну ударно-хвильову літотрипсію. 3 (6,3%) хворим із конкрементами нирки та сечоводу розміром 6–14 мм і щільністю понад 900 НУ виконували уретерореноскопію та екстракцію за допомогою кошика Dormia або щипців для захоплення фрагментів. 20 (41,7%) дітям із конкрементами нирки більше 15 мм або щільністю понад 1200 НУ виконували контактну літотрипсію. 2 (4,2%) пацієнтам із масивними конкрементами в сечовому міхурі, які перенесли цистопластику з приводу вади з групи «екстрофія-епіспадія», проводили контактну ендовезикальну літотрипсію. Результати рентгенструктурного аналізу конкрементів: оксалат кальцію (вевеліт, веделіт) – 31 (79,5%), фосфат кальцію (гідроксиапатит) – 5 (12,8%), брушит – 2 (5,1%), цистин – 1 (2,6%).

**Висновки.** Сучасні мініінвазивні технології дають змогу мінітравматично, ефективно та досить безпечно видаляти конкременти будь-якої щільності і локалізації із сечовидільної системи незалежно від віку дитини. У лікуванні СКХ у дітей доцільно дотримуватися персоналізованого підходу з поетапним використанням оптимального арсеналу засобів для видалення конкремента.

Дослідження виконано відповідно до принципів Гельсінської декларації. Протокол дослідження ухвалено Локальним етичним комітетом Львівського національного медичного університету імені Данила Галицького. На проведення досліджень отримано інформовану згоду дітей та їхніх батьків.

Автори заявляють про відсутність конфлікту інтересів.

**Ключові слова:** сечокам'яна хвороба, екстракорпоральна ударнохвильова літотрипсія, мінічерезшкірна нефролітотрипсія, контактна літотрипсія, конкремент, діти.

### Experience of treating calculi of the urinary tract in children

D.V. Shevchuk<sup>1,2,4</sup>, R.A. Nakonechnyy<sup>3,4</sup>, A.Y. Nakonechnyy<sup>3,4</sup>, I.A. Kyslova<sup>4</sup>

<sup>1</sup>Shupyk National Healthcare University of Ukraine, Kyiv

<sup>2</sup>Zhytomyr Ivan Franko State University, Ukraine

<sup>3</sup>Danylo Halatsky Lviv National Medical University, Ukraine

<sup>4</sup>First Lviv Territorial Medical Union, «Saint Nicholas Hospital», Ukraine

**Aim** – to analyze the treatment of children with urolithiasis (urolithiasis), taking into account the location of stones in the urinary tract, their size and density, to select further individual patient management tactics.

*Original articles. Urology and gynecology*

**Materials and methods.** The study included 48 patients with single urinary tract stones aged 6 months to 18 years. X-ray structural analysis and determination of the chemical composition was carried out with 39 stone fragments.

**Results.** In 5 (10.4%) patients with calculi in the distal part of the ureter up to 5 mm in size, medical expulsive therapy was started. 17 (35.4%) patients with kidney and ureter calculi measuring 6–14 mm and density up to 900 HU underwent extracorporeal shock wave lithotripsy. In 3 (6.3%) patients with kidney and ureter calculi 6–14 mm in size and with a density of more than 900 HU, ureterorenoscopy (URS) and extraction using a Dormia basket or forceps to capture fragments were performed. 20 (41.7%) children with kidney stones larger than 15 mm or density greater than 1200 HU underwent contact lithotripsy. Contact endovesical lithotripsy was performed in 2 (4.2%) patients with massive calculi in the urinary bladder who underwent cystoplasty for an exstrophy-epispadias malformation. Results of X-ray structural stones analysis: calcium oxalate (wevelite, wedelite) – 31 (79.5%), calcium phosphate (hydroxyapatite) – 5 (12.8%), brushite – 2 (5.1%), cystine – 1 (2.6%).

**Conclusions.** Modern minimally invasive technologies make it possible to remove calculi of any density and localization from the urinary system in a minimally traumatic, effective and sufficiently safe manner, regardless of the age of the child. In the treatment of urolithiasis in children, it is advisable to follow a personalized approach with the step-by-step use of the optimal arsenal of means to remove the stone.

The research was carried out in accordance with the principles of the Helsinki declaration. The study protocol was approved by the local ethics committee of the listed institution. Informed consent of children and their parents was obtained for the research.

No conflict of interest was declared by the authors.

**Keywords:** urolithiasis, extracorporeal shock wave lithotripsy, minipercutaneous nephrolithotripsy, contact lithotripsy, calculus, children.

**Вступ**

Сечокам'яна хвороба (СКХ) є поширеним захворюванням, яке тисячоліттями турбує людство. У популяції уролітіаз коливається в широких межах – від 1% до 20% [14], а в деяких регіонах досягає і 37% [12]. У країнах із високим рівнем життя, таких як Швеція, Канада та США, зафіксовано тенденцію до швидкого прогресування цього показника.

Уролітіаз залежить від багатьох факторів – генетичних, географічно-кліматичних, етнічних, гастрономічних уподобань тощо. Ризик утворення каменів упродовж життя в середньому досягає 10% [4,18]. І якщо донедавна ця патологія вважалася прерогативою дорослого населення, то на сьогодні вона все частіше охоплює дитячу популяцію незалежно від вікової категорії.

Конкременти в сечових шляхах не сприяють адекватному розвитку нирок у дітей і призводять до різноманітних ускладнень. Так, відомо про формування артеріальної гіпертензії, пов'язаної із СКХ [10]. А надмірна продукція оксалату в пацієнтів із первинною гіпероксалурією призводить до відкладення оксалату кальцію в нирках і формування хронічної хвороби нирок [17]. Когортне дослідження свідчить, що навіть один епізод каменів у нирках загрозливий стосовно несприятливих наслідків аж до хронічної хвороби нирок [1].

Останніми роками в підходах до лікування СКХ у дітей стрімко розвиваються та впроваджуються різноманітні мініінвазивні технології. Серед них варто виділити екстракорпоральну ударнохвильову літотрипсію (ЕУХЛ). Це відносно безпечна та досить ефективна методика лікування СКХ у дітей. Розмір каменів є значущим фактором у виборі методу лікування СКХ у дітей, проте за допомогою

ЕУХЛ можна досягти вагомих результатів щодо їхньої фрагментації і особливо в поєднанні з іншими методиками [3]. А. Zisman та співавт. (2022) на підставі 15-річного досвіду використання ЕУХЛ у лікуванні 106 дітей із каменями нирок і сечоводів констатували, що цей метод слід вважати основним при СКХ у дитинстві [19]. Таку думку підтримують й інші дослідники [9]. Також є повідомлення стосовно високої ефективності ЕУХЛ при монотерапії цистинових каменів у дітей віком до 2 років із цистинурією – до 83% позитивних результатів через 3 місяці після літотрипсії. Однак у дітей старшого віку цистинові камені надто стійкі до фрагментації, щоб рекомендувати ЕУХЛ як метод першого вибору [15].

Сечокам'яна хвороба створює вагоме навантаження на фінансову складову системи охорони здоров'я навіть у дитячому віці. Так, щорічні витрати, пов'язані із СКХ у дітей у США, становлять щонайменше 375 млн доларів. Та цілком імовірно, що реальні економічні витрати щодо СКХ у дітей суттєво недооцінені. Так, у цих розрахунках не враховано кошти на амбулаторне лікування, а також не згадано про відсутність доходу батьків через необхідність догляду за хворою дитиною [16].

У лікуванні СКХ у дітей важливо якнайшвидше вивести конкременти із сечових шляхів. Тому дитячі урологи мають персоніфіковано обирати найоптимальніші траєкторії з арсеналу можливих терапевтичних і хірургічних методик для безпечного та ефективного лікування пацієнтів [5]. СКХ у дітей слід інтерпретувати як мультидисциплінарну проблему і відповідно залучати до її вирішення фахівців різних спеціальностей на етапах діагностично-лікувального ланцюга [2,7].

**Мета** дослідження – оптимізувати лікування дітей із СКХ, враховуючи локалізацію каменів у сечовидільних шляхах, їхній розмір і щільність, а також рекомендувати метафілактику, враховуючи рентгенструктурний аналіз конкремента.

### Матеріали та методи дослідження

За 2023 р. в урологічному відділі ВП «Лікарня Святого Миколая» КНП «Перше територіальне медичне об'єднання м. Львова» проліковано 48 пацієнтів з одиночними конкрементами сечовидільних шляхів віком від 6 місяців до 18 років, з яких було 26 (54,2%) дівчат і 22 (45,8%) хлопців.

За локалізацією каменів хворих поділено на групи: чашечко-мискова система (ЧМС) нирок – 27 (56,3%), верхній цистойд сечоводу – 8 (16,7%), нижній цистойд сечоводу – 10 (20,8%), сечовий міхур – 3 (6,3%).

Усім пацієнтам проведено комплексне обстеження для кваліфікації характеристик конкремента і визначення порушень уродинаміки з оцінюванням функціонального стану нирки та супутніх вад розвитку. 39 фрагментів конкремента, одержаних після лікування, скеровано для проведення рентгенструктурного аналізу і визначення хімічного складу каменя.

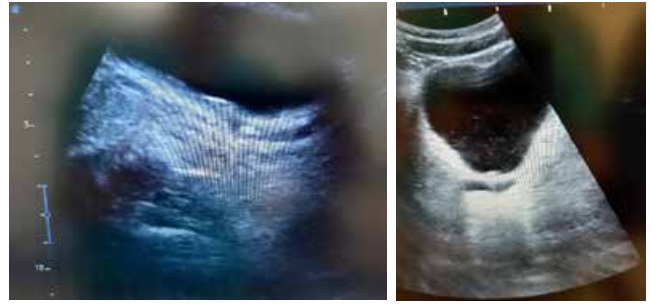
Роботу виконано з дотриманням принципів Гельсінської декларації, Конвенції Ради Європи про права людини і біомедицину, ICH GCP і відповідних законів України, що схвалено комісією з питань етики наукових досліджень, експериментальних розробок і наукових творів Львівського національного медичного університету імені Данила Галицького. Від пацієнтів та їхніх батьків отримано інформовану згоду на участь у дослідженні.

### Результати дослідження та їх обговорення

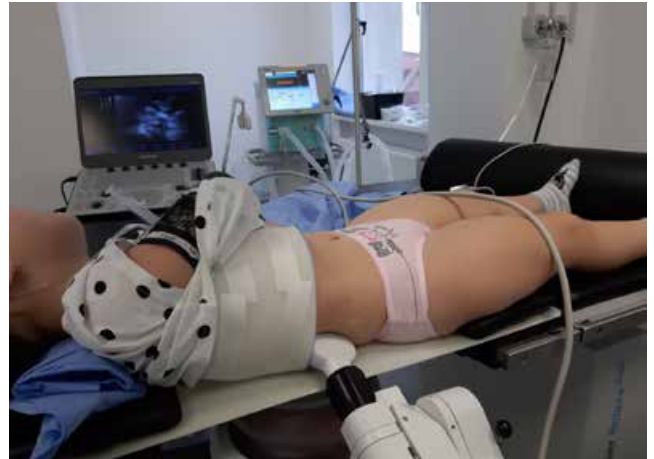Наявність конкремента в будь-якому відділі сечовидільних шляхів дитини є показанням до його максимально швидкого видалення. У клініці дотримуються принципу персоніфікованого підходу до кожного пацієнта та використовують увесь спектр методів лікування СКХ у дітей – консервативні, мінінвазивні та традиційні хірургічні втручання.

Основні критерії щодо визначального способу лікування СКХ ґрунтуються на топіці, розмірі та хімічному складі каменя, а також на анатомо-функціональному стані сечовидільних шляхів і пацієнтів загалом [11].

У 5 (10,4%) пацієнтів із конкрементами в дистальній частині сечоводу розміром до 5 мм стартували з медикаментозної експульсивної терапії (рис. 1). У 3 (60%) випадках отримали відходження конкре-



**Рис. 1.** Конкремент нижньої третини сечоводу до та після медикаментозної експульсивної терапії



**Рис. 2.** Екстракорпоральна ударнохвильова літотрипсія конкремента нирки пацієнтці віком 2 роки

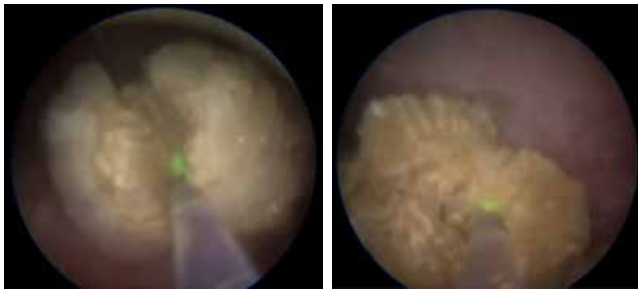
мента. У 2 (40%) хворих ставили питання щодо інструментальних методів видалення каменів із сечових шляхів.

При обструкції сечовидільних шляхів, яка супроводжувалася виразним больовим синдромом та інфікуванням, проводили дренажування нирки J-J стентом упродовж двох, трьох тижнів та антибактеріальною терапією. Тривале стентування нирки створює передумови не тільки до санації сечовидільних шляхів і адекватного відтоку сечі, але й до розширення сечоводу та вічка. Це сприяє відходженню конкрементів і, за потреби, полегшує виконання уретерореноскопії.

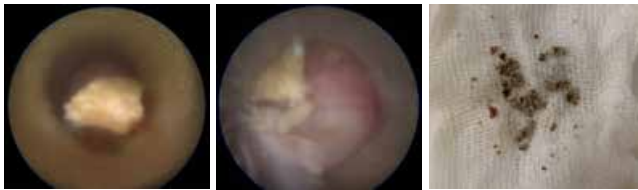Сімнадцятьом (35,4%) пацієнтам із конкрементами нирки та сечоводу розміром 6–14 мм і щільністю до 900 HU проводили ЕУХЛ апаратом Dornier compact sigma. Для фрагментації конкремента застосовували рівень потужності 1–2, частоту хвиль 60–80 імпульсів на хв та 1500–2100 імпульсів (рис. 2).

У 3 (6,3%) хворих із конкрементами нирки та сечоводу розміром 6–14 мм і щільністю понад 900 HU за допомогою ЕУХЛ не вдалося досягти такої фрагментації, щоб частинки каменя самостійно відійшли із сечових шляхів. Їм виконали уретерореноскопію





**Рис. 3.** Мінічерезшкірна нефролітотрипсія конкремента нирки за допомогою Holmium: YAG laser



**Рис. 4.** Відмивання дрібних фрагментів із порожнистої системи нирки

та екстракцію за допомогою кошика Dormia або щипців для захоплення фрагментів.

Двадцятьом (41,7%) дітям із конкрементами нирки більше 15 мм або щільністю понад 1200 НУ виконали контактну літотрипсію. Схематично методика мінічерезшкірної нефролітотрипсії передбачала ретроградну катетеризацію ЧМС сечовідним катетером 3–5 Fr для помірного розширення збиральної системи нирки 10% розчином із контрастною речовиною. Змінювали положення хворого на операційному столі – перекладали у прон-позицію («на живіт») і під поліпозиційним рентгеноскопічним контролем проводили пункцію чашечки для найадекватнішого доступу до конкремента в порожнистій системі нирки. Зазвичай ЧМС пунктували через задню чашечку. Анатомічно це найтонша ділянка паренхіми нирки з найменшою кількістю судин. Такий доступ також мінімізує загрозу ушкодження органів черевної порожнини. Пункційний канал провідником із гідрофільним покриттям поступово розширювали однокроковими дилататорами та вводили амплац у ЧМС. Він забезпечував робочу зону для мінінефроскопа фірми «Karl StorzTM» із тубусом 9,5 Fr, довжиною 22 см, робочим каналом для інструментів 5 Fr і кутовим окуляром 12°. Під візуальним контролем контактно фрагментували конкременти за допомогою сонотрода та ультразвукового літотриптера Calcuson, або Holmium: YAG laser (рис. 3). Фрагменти конкремента з ЧМС видаляли екстракторами під оптичним або поліпозиційним рентгеноскопічним контролем. Дрібніші фрагменти конкрементів із порожнистої системи нирки відмивали через амплац за допомогою багатofункціонального насоса для іригації та аспірації Uromat

Е.А. S.I. струменем іригаційної рідини – дистильованої води або фізіологічного розчину (рис. 4). Оперативне втручання завершували накладанням нефростоми. Її видаляли на 2–3-тю добу після очищення сечі.

Перкутанна нефролітотрипсія є досить безпечним втручанням у лікуванні великих каменів нирок у дітей [6,8].

Двом (4,2%) пацієнтам із масивними конкрементами в сечовому міхурі, які перенесли цистопластику з приводу складної природженої вади розвитку з групи «екстрофія-епіспадія», провели контактну ендovesикальну літотрипсію. Для руйнування каменя застосовували Holmium: YAG laser. Фрагментовані частинки видаляли ендоскопічно за допомогою інструментів. У сечовий міхур ставили катетер Фолея, який утримували до 2–3 діб для відходження дрібних фрагментів. Одному (2%) пацієнтові з розміром конкремента 5,5 см у діаметрі провели цистолітотомію, літоекстракцію та дренажування катетером Фолея впродовж 2–3 діб.

За даними літератури, порівняно з ЕУХЛ черезшкірна нефролітотрипсія дає вищий відсоток позитивних результатів щодо видалення конкрементів із сечових шляхів, незважаючи на довшу тривалість операції та рентгенівське опромінення. Оскільки в разі застосування ЕУХЛ вищими є ризики проведення повторних сеансів. Найнижчу ефективність констатовано для ретроградної інтратренальної хірургії [5].

Результати рентгенструктурного аналізу конкрементів у пацієнтів: оксалат кальцію (вевеліт, веделіт) – 31 (79,5%), фосфат кальцію (гідроксиапатит) – 5 (12,8%), брушит – 2 (5,1%), цистин – 1 (2,6%). Слід зауважити, що конкременти зазвичай є неоднорідними за своєю структурою і містять певні домішки.

В усіх пацієнтів відповідно до результатів рентгенструктурного складу конкрементів оцінювали метаболічний профіль для діагностування захворювань, які можуть спричинювати утворення конкрементів відповідного типу. Це дало змогу визначитися з індивідуальною тактикою, оскільки ймовірність рецидиву «симптоматичного» конкремента в дитини становить 50% протягом 3 років після першого випадку [13]. У хворих із цистиновими конкрементами є обов'язковою консультація генетика для дитини і батьків пацієнта.

## Висновки

Сучасні мініінвазивні технології дають змогу мінітравматично, ефективно та досить безпечно видаляти конкременти будь-якої щільності і локалі-

зації із сечовидільної системи незалежно від віку дитини.

У лікуванні СКХ у дітей доцільно дотримуватися персоніфікованого підходу з поетапним застосуванням оптимального арсеналу засобів для видалення конкремента.

*Автори заявляють про відсутність конфлікту інтересів.*

#### References/Література

- Alexander RT et al. (2012, Aug 29). Alberta Kidney Disease Network. Kidney stones and kidney function loss: a cohort study. *BMJ*. 345: e5287. doi: 10.1136/bmj.e5287.
- Baydilli N et al. (2020). Effectiveness and complications of mini-percutaneous nephrolithotomy in children: one center experience with 232 kidney units. *Turk J Urol*. 46(1): 69–75. doi: 10.5152/tud.2019.19158.
- Burgos Lucena L, Fernández Bautista B, Parente Hernández A, Ortiz Rodríguez R, Angulo Madero JM. (2021, May 13). Extracorporeal Shock Wave Lithotripsy and Combined Therapy in Children: Efficacy and Long-Term Results. *Front Pediatr*. 9:609664. doi: 10.3389/fped.2021.609664. PMID: 34055678; PMCID: PMC8155519.
- EAU Guidelines. (2023). Edn. presented at the EAU Annual Congress Milan 2023. ISBN 978–94–92671–19–6.
- He Q et al. (2019). Which is the best treatment of pediatric upper urinary tract stones among extracorporeal shockwave lithotripsy, percutaneous nephrolithotomy and retrograde intrarenal surgery: a systematic review. *BMC Urol*. 19: 98. <https://doi.org/10.1186/s12894-019-0520-2>.
- Izol V et al. (2020). Which factors affect the success of pediatric PCNL? Single center experience over 20 years. *Archivio Italiano Di Urologia E Andrologia*. 92(4). <https://doi.org/10.4081/aiua.2020.4.345>.
- Jurkiewicz B, Samotyjek JK. (2017). Urolithiasis in children – a health problem of civilization. *Health Prob Civil*. 11(4): 239–246 <https://doi.org/10.5114/hpc.2017.71888>.
- Kagalkar S et al. (2020, Jan). Percutaneous nephrolithotomy in the pediatric age group: a study from North Karnataka Int Surg J. 7(1): 117–121. <http://dx.doi.org/10.18203/2349-2902.isj20195955>.
- Khan SM et al. (2021, Jun). Analysis of extracorporeal shock-wave lithotripsy in renal calculi disease among children: a tertiary care experience Int Surg J. 8(6): 1820–1825. <https://dx.doi.org/10.18203/2349-2902.isj20212278>.
- Kittanamongkolchai W et al. (2017, Mar 7). Risk of Hypertension among First-Time Symptomatic Kidney Stone Formers. *Clin J Am Soc Nephrol*. 12(3): 476–482. doi: 10.2215/CJN.06600616.
- Sharma AA, Sharma A. (2020, Sep). Nephrolithiasis: Approach to Diagnosis and Management. *Indian J Pediatr*. 87(9): 716–725. Epub 2020 Aug 14. doi: 10.1007/s12098-020-03424-7. PMID: 32794099.
- Stamatelou KK et al. (2003). Time trends in reported prevalence of kidney stones in the United States:1976–1994. *Kidney Int*. 63: 1817.
- Tasian GE et al. (2017). Kidney stone recurrence among children and adolescents. *The Journal of urology*. 197(1): 246–252.
- Trinchieri A et al. (2003). Epidemiology. In: Stone Disease, C.P. Segura JW, Pak CY, Preminger GM, Tolley D., Editors. Health Publications: Paris.
- Vinit N et al. (2021). Extracorporeal Shockwave Lithotripsy for Cystine Stones in Children: An Observational, Retrospective, Single-Center Analysis Frontiers in Pediatrics. 9. doi: 10.3389/fped.2021.763317.
- Wang HH et al. (2015, May). Estimating the nationwide, hospital based economic impact of pediatric urolithiasis. *J Urol*. 193; 5 Suppl:1855–1859. doi: 10.1016/j.juro.2014.09.116.
- Zhao F et al. (2016, Jan 7). Investigators of Rare Kidney Stone Consortium. Predictors of Incident ESRD among Patients with Primary Hyperoxaluria Presenting Prior to Kidney Failure. *Clin J Am Soc Nephrol*. 11(1): 119–126. doi: 10.2215/CJN.02810315.
- Zhe M et al. (2017). Nephrolithiasis as a risk factor of chronic kidney disease: a meta-analysis of cohort studies with 4,770,691 participants. *Urolithiasis*. 45: 441.
- Zisman A et al. (2022, Dec 8). Shock Wave Lithotripsy in Pediatric Stone Disease: A 15-Year Single-Center Experience with 2 Types of Lithotripters. *Urol Int*. 106(12): 1260–1264. <https://doi.org/10.1159/000522079>.

#### Відомості про авторів:

**Шевчук Дмитро Володимирович** – к.мед.н., доц., лікар-уролог дитячий, зав. відділення дитячої урології КНП «Перше ТМО м. Львова», ВП «Лікарня Святого Миколая», доц. каф. медико-біологічних дисциплін Житомирського державного університету ім. І. Франка, доц. каф. урології НУОЗ України ім. П.Л. Шупика. Адреса: м. Львів, вул. П. Орлика, 4. [Researcher ID C-3853-2016. https://orcid.org/0000-0002-3466-3430](https://orcid.org/0000-0002-3466-3430).

**Наконечний Ростислав Андрійович** – к.мед.н., лікар-уролог дитячий відділення дитячої урології КНП «Перше ТМО м. Львова», ВП «Лікарня Святого Миколая», доц. каф. дитячої хірургії ЛНМУ ім. Д. Галицького. Адреса: м. Львів, вул. П. Орлика, 4. <https://orcid.org/0000-0003-0645-3361>.

**Наконечний Андрій Йосифович** – д.мед.н., проф., лікар-уролог дитячий відділення дитячої урології КНП «Перше ТМО м. Львова», ВП «Лікарня Святого Миколая», зав. каф. дитячої хірургії ЛНМУ ім. Д. Галицького. Адреса: м. Львів, вул. П. Орлика, 4. <https://orcid.org/0000-0003-1402-6642>.

**Кислова Юлія Олексіївна** – к.мед.н., доц., лікар-нефролог дитячий відділення дитячої урології КНП «Перше ТМО м. Львова», ВП «Лікарня Святого Миколая». Адреса: м. Львів, вул. П. Орлика, 4. [Researcher ID C-3240-2019. https://orcid.org/0000-0003-1902-9471](https://orcid.org/0000-0003-1902-9471).

Стаття надійшла до редакції 10.03.2024 р., прийнята до друку 14.05.2024 р.