

УДК 616.36-006-089-053.2

О.О. Калінчук¹, О.М. Кулик², Д.В. Шевчук^{1,3}, А.О. Дворакевич¹, І.П. Міськів¹

Хірургічна тактика лікування пухлин печінки в дітей

¹ВП «Лікарня Святого Миколая» КНП «Перше територіальне медичне об'єднання м. Львова», Україна

²ДНТ «Львівський національний медичний університет імені Данила Галицького», Україна

³Житомирський державний університет імені Івана Франка, Україна

Paediatric Surgery (Ukraine). 2025. 4(89): 59-64. doi: 10.15574/PS.2025.4(89).5964

For citation: Kalinchuk OO, Kulyk OM, Shevchuk DV, Dvorakevych AO, Miskiv IP. (2025). Surgical management strategy for liver tumors in children. Paediatric Surgery (Ukraine). 4(89): 59-64. doi: 10.15574/PS.2025.4(89).5964.

У дитячому віці пухлини печінки трапляються досить рідко. Пухлини печінки становлять трохи більше 1% усіх злоякісних новоутворень у дітей, а також близько 5–6% від новоутворень черевної порожнини. Серед пухлин черевної порожнини пухлини печінки посідають третє місце за частотою після нейробластиноми і пухлини Вільмса. Третина пухлин печінки – це доброякісні пухлини, інші дві третини – злоякісні.

Мета – проаналізувати застосовану хірургічну тактику при пухлинах печінки в дітей.

Матеріали і методи. Проведено ретроспективне дослідження 25 дітей із пухлинами печінки, пролікованих у 2023–2025 рр. Спостереження за прооперованими дітьми проведено в динаміці.

Результати. Доброякісні пухлини становили 84%, злоякісні – 16%. Оперативні втручання виконано у 84% пацієнтів із застосуванням лапароскопічних (56%), відкритих (12%) і роботичних (16%) методик. У 44% випадків застосовано ICG-навігацію (індоціанінову флуоресценцію, ICG – Indocyanine Green). Рецидивів не виявлено, функцію печінки збережено.

Висновки. У структурі пухлин печінки в дітей переважають доброякісні новоутворення. Мініінвазивні методи хірургічного лікування, зокрема роботична хірургія, приводять до кращих періопераційних результатів порівняно з відкритими втручаннями в дітей із пухлинами печінки. Використання ICG-навігації підвищує точність оперативних втручань.

Дослідження виконано відповідно до принципів Гельсінської декларації. Отримано інформовану згоду батьків дітей.

Автори заявляють про відсутність конфлікту інтересів.

Ключові слова: пухлини печінки, діти, хірургія, indocyanine green (ICG).

Surgical management strategy for liver tumors in children

O.O. Kalinchuk¹, O.M. Kulyk², D.V. Shevchuk^{1,3}, A.O. Dvorakevych¹, I.P. Miskiv¹

¹CC «First Lviv Territorial Medical Union» Subdivision «St. Nicholas Hospital», Ukraine

²SNPE «Danylo Halytsky Lviv National Medical University», Ukraine

³Ivan Franko Zhytomyr State University, Ukraine

In childhood, liver tumors are quite rare. Liver tumors account for slightly more than 1% of all malignant neoplasms in children. They account for about 5–6% of abdominal tumors. Among abdominal tumors, liver tumors rank third in frequency after neuroblastoma and Wilms' tumor. A third of liver tumors are benign tumors, the other two thirds are malignant.

Aim – to analyze the surgical tactics used for liver tumors in children.

Materials and methods. A retrospective study of 25 children with liver tumors who were treated in 2023–2025 was conducted. Observation of operated children is carried out in dynamics.

Results. Benign tumors accounted for 84%, malignant – 16%. Surgical interventions were performed in 84% of patients using laparoscopic (56%), open (12%) and robotic (16%) techniques. In 44% of cases, ICG navigation (indocyanine fluorescence, ICG – Indocyanine Green) was used. No relapses were detected, liver function was preserved.

Original articles. Abdominal surgery

Conclusions. Benign neoplasms prevail in the structure of liver tumors in children. Minimally invasive surgical treatment methods, in particular robotic surgery, demonstrate better perioperative results compared to open interventions in children with liver tumors. The use of ICG navigation increases the accuracy of surgical interventions.

The study was performed in accordance with the principles of the Declaration of Helsinki. Informed consent of the parents was obtained. The authors declare no conflict of interest.

Keywords: liver tumors, children, surgery, indocyanine green (ICG).

Вступ

Пухлини печінки в дітей є рідкісною патологією і становлять близько 5–6% новоутворень черевної порожнини [3,8,16]. За частотою вони посідають третє місце після нейробластоми та пухлини Вільмса [13].

За даними літератури, третина пухлин печінки – це доброякісні пухлини, інші дві третини – злоякісні. Пухлини печінки становлять трохи більше 1% усіх злоякісних новоутворень у дітей [11,12].

Найчастіше в групі доброякісних пухлин печінки в дітей трапляється інфантильна гемангіома (приблизно 12% усіх дитячих пухлин печінки) [1,14]. Інфантильні гемангіоми розвиваються переважно в ранньому віці і частіше діагностуються у віці приблизно 6 місяців. І тільки до 5% інфантильних гемангіом діагностуються після року [2,5,7].

Друга за поширеністю доброякісна пухлина печінки – це мезенхімальна гамартома. На неї припадає близько 8% усіх пухлин печінки. Діагноз майже завжди встановлюється в дітей віком до 5 років, при цьому частіше в хлопчиків. Рідше трапляються осередкова вузлова гіперплазія печінки та аденома печінки: перша становить 2–7% усіх пухлин печінки, друга – 2–4% [8,11,12,16].

Серед злоякісних пухлин печінки в дитячому віці найчастіше спостерігаються гепатобластома, гепатоцелюлярна карцинома і недиференційована ембріональна пухлина печінки. Гепатобластома зазвичай діагностується в дітей віком до 3 років, лише в 5% випадків – у дітей віком від 4 років. У хлопчиків гепатобластома трапляється частіше порівняно з дівчатками. Найчастіше ця пухлина розвивається в дітей із дуже низькою масою тіла на момент народження. Також існує зв'язок гепатобластоми з деякими спадковими синдромами (наприклад, із синдромами Айкарді та Беквіта–Відемана), гемігіпертрофією, сімейним аденоматозним поліпозом [11,12,16].

Гепатоцелюлярна карцинома – друга за поширеністю злоякісна пухлина печінки в дітей, яка частіше за все виникає після перенесеного гепатиту В. Тому найчастіше її діагностують у країнах, де широко поширена ця інфекція (наприклад, у країнах Південно-Східної Азії) [9,10,15].

Третя за поширеністю злоякісна пухлина печінки – недиференційована ембріональна пухлина печінки. На неї припадає 2–15% усіх пухлин печінки в дітей. Діагноз зазвичай встановлюють у дітей віком 5–10 років [13,16].

Частіше за все пухлини печінки діагностуються випадково під час планового ультразвукового дослідження (УЗД). Рідше проявляються больовим симптомом, відчуттям ущільнення або набряку в ділянці живота, збільшенням розміру живота.

Раннє встановлення діагнозу та адекватна лікувальна тактика мають вирішальне значення в поліпшенні результатів лікування.

Мета дослідження – проаналізувати застосовану хірургічну тактику при пухлинах печінки в дітей.

Матеріали і методи дослідження

Проведено ретроспективне дослідження 25 пацієнтів дитячого віку з пухлинами печінки різного генезу, пролікованих у хірургічному відділенні Першого територіального об'єднання міста Львова (відокремлений підрозділ «Лікарня Святого Миколая» і відокремлений підрозділ «Лікарня Святого Пантелеймона») у період 2023–2025 рр.

Проаналізовано: вік, стать; тип пухлини; розміри новоутворення; рівень α -фетопротеїну; метод лікування; результати лікування.

За період спостереження та лікування з приводу пухлин печінки різного генезу перебувало 25 дітей, серед яких 6 (24%) дівчаток і 19 (76%) хлопчиків. Вік пацієнтів коливався в межах від 8 місяців до 17 років (у середньому – $9,19 \pm 3,4$ року) (табл. 1). Серед пацієнтів переважали хлопчики – 76%.

Застосовано клінічні, лабораторні, інструментальні (ультразвукове дослідження (УЗД), комп'ютерну (КТ) і магнітно-резонансну (МРТ) томографію), а також морфологічні методи дослідження.

Таблиця 1

Характеристика пацієнтів

Показник	Значення
Кількість пацієнтів	25 (100%)
Хлопчики	19 (76%)
Дівчатка	6 (24%)
Вік	8 місяців – 17 років
Середній вік	$9,19 \pm 3,4$ року

Таблиця 2
Структура пухлин

Тип пухлини	Кількість	
	абс.	%
Кіста печінки	6	24
Гемангіома	6	24
Аденома	6	24
Фіброма	3	12
Злоякісна пухлина	4	16
Усього	25	100

Для оцінювання ефективності різних підходів до хірургічного лікування пухлин печінки в дітей проаналізовано такі показники: тривалість операції; об'єм інтраопераційної крововтрати; тривалість госпіталізації; частота післяопераційних ускладнень; потреба в анальгезії; час до повної активізації пацієнта.

Статистичну обробку даних проведено із застосуванням стандартних методів описової статистики. Кількісні показники наведено у вигляді середнього значення \pm стандартне відхилення ($M \pm SD$). Для порівняння груп (лапароскопічна, роботична та відкрита хірургія) застосовано критерій Краскела–Волліса для непараметричних даних і точний критерій Фішера для категоріальних змінних. Статистично значущими прийнято відмінності за $p < 0,05$.

Дослідження виконано відповідно до принципів Гельсінської декларації. Отримано інформовану згоду батьків дітей.

Результати дослідження та їх обговорення

У більшості випадків новоутворення діагностовано випадково (під час планового УЗД).

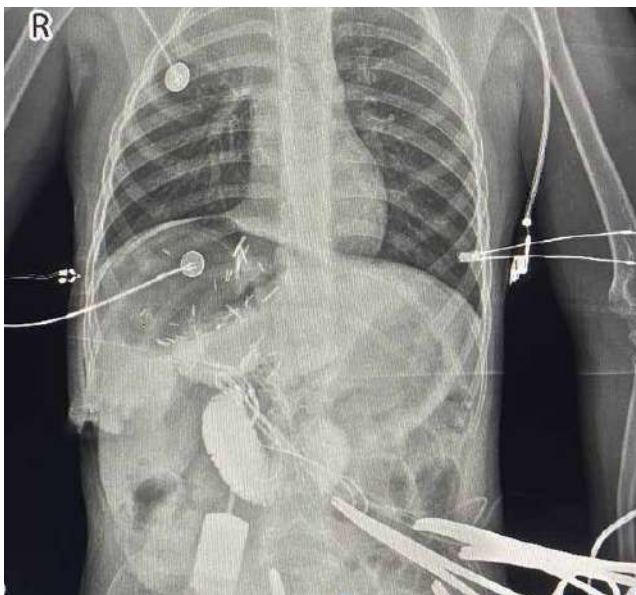

Рис. 1. Прямая інтеропераційна холангіографія

Таблиця 3
Методи лікування

Метод лікування	Кількість	
	абс.	%
Лапароскопічна операція	14	56
Роботична хірургія	4	16
Відкрита операція	3	12
Консервативне спостереження	4	16
Усього	25	100

Доброякісні пухлини виявлено у 21 (84%) випадку, злоякісні – у 4 (16%) пацієнтів. Серед доброякісних пухлин кісту печінки встановлено в 6 (24%) дітей (3 – паразитарні), гемангіому печінки – у 6 (24%) дітей, аденому печінки – у 6 (24%) дітей, фіброму печінки – у 3 (12%) дитини. Серед злоякісних пухлин гепатоцелюлярну карциному відзначено у 2 (8%) дітей, саркому – в 1 (4%) дитини, гепатобластому – в 1 (4%) дитини. Структуру пухлин наведено в таблиці 2.

За даними таблиці 2, у структурі пухлин переважали доброякісні новоутворення. Отримані дані, на обмеженій кількості випадків, не збігаються з даними літературних джерел про переважання саме злоякісних новоутворень у дітей [8,11,12,16].

Діти з пухлинами низького рівня за малігнізацією (непаразитарними кістами, гемангіомами печінки), якщо розмір пухлини був 3–5 см, перебували під спостереженням (4 (16%) дитини). Контрольне УЗД проводили 1 раз на 6 місяців.

Дітям із паразитарними кістами печінки призначали альбендазол (2–3 курси по 28 днів із перервою

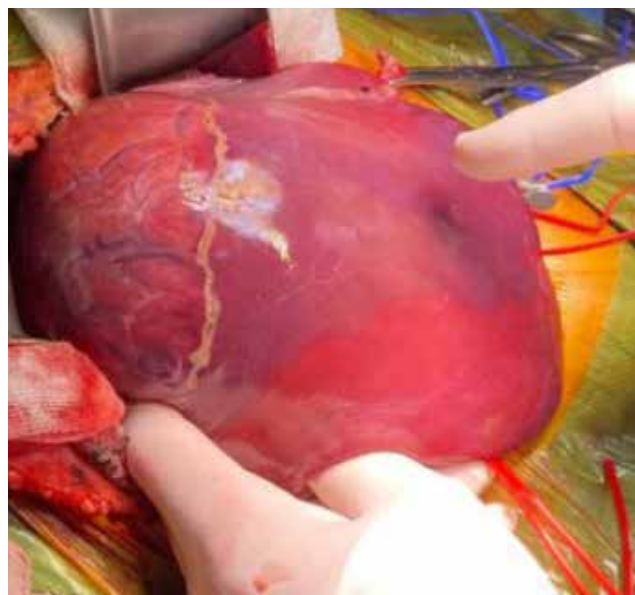


Рис. 2. Аденома печінки

Original articles. Abdominal surgery

Таблиця 4

Порівняльна характеристика результатів хірургічного лікування

Показник	Лапароскопія (n=14)	Роботична хірургія (n=4)	Відкрита операція (n=3)	p
Тривалість операції, хв	95±20	130±25	110±30	0,08
Крововтрата, мл	50±20	30±10	150±50	0,01
Тривалість госпіталізації, діб	5±1,2	4±1	9±2	0,02
Післяопераційні ускладнення, абс. (%)	1 (7)	0 (0)	1 (33)	0,18
Тривалість аналгезії, діб	2–3	1–2	4–5	0,03
Час до активації, діб	1–2	1	3–4	0,03

28 діб), пізніше – оперативне втручання – резекцію в межах здорових тканин (2 (8%) пацієнти) або фенестрацію, хімічну абляцію, ехінококкотомию (1 (4%) дитина). У зв'язку зі збільшенням розмірів непаразитарних кіст прооперували 3 (12%) дітей.

Дітям із підозрою на пухлини високого рівня малигнізації (аденома, фіброма печінки) проводили біопсію пухлини черезшкірно під контролем УЗД чи КТ-навігації або лапароскопічно. Якщо за результатами біопсії пухлина мала високий потенціал до малигнізації (прогресуючий ріст), то проводили паренхіматознозберігаюче оперативне втручання з метою видалення пухлини в межах здорових тканин.

При злоякісних новоутвореннях визначали, чи пухлина є радикально операбельною. При операбельних пухлинах проводили анатомічно-резекційну операцію (2 (8%) дитини), а при неоперабельних – хіміотерапію до зменшення пухлини (2 (8%) дитини), оперативне видалення.

Оперативні втручання проводили з паренхімозбереженням органа лапаротомним (3 (12%) дитини), лапароскопічним (14 (56%) дітей) або роботичним (4 (16%) дитини) методами. 11 (44%) дітям у процесі оперативного втручання виконали ICG (індоціанінову флуоресценцію, ICG – Indocyanine Green) про-

цедура. ICG-процедура – це медична методика, яка передбачає застосування флуоресцентного барвника індоціаніну зеленого для візуалізації кровообігу, лімфатичних шляхів або тканин під час хірургічного втручання або діагностування [6,12].

Методи лікування наведено в таблиці 3.

Оперативні втручання виконано 21 (84%) пацієнтами, переважно мініінвазивні методи (лапароскопію – 56%, роботичну – 16%).

Порівняльну характеристику результатів хірургічного лікування наведено в таблиці 4.

Отримані дані свідчать, що саме роботична хірургія характеризується найменшою інтраопераційною крововтратою, найкоротшою тривалістю госпіталізації, найшвидшим післяопераційним відновленням. Лапароскопічні втручання характеризуються оптимальною тривалістю операції, низькою частотою ускладнень, сприятливим перебігом післяопераційного періоду. Відкрита хірургія асоціюється з достовірно більшою крововтратою (p=0,01), тривалішою госпіталізацією (p=0,02) і пізнішою активацією пацієнтів (p=0,03).

Статистично значущої різниці щодо тривалості операції не виявлено (p=0,08), що, імовірно, пов'язано з невеликою вибіркою.

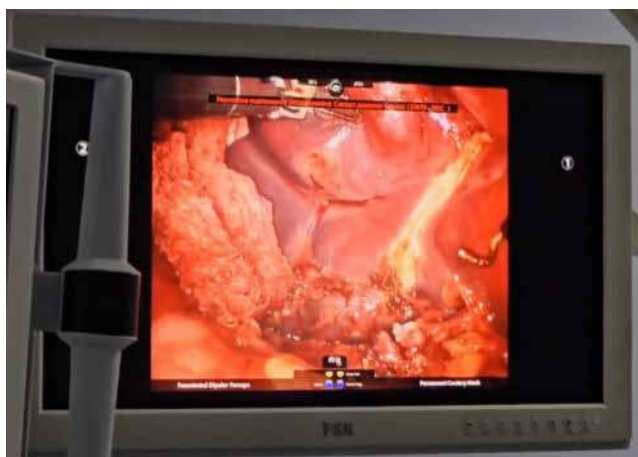

Рис. 3. Фрагмент роботичної резекції п'ятигодинного сегмента печінки

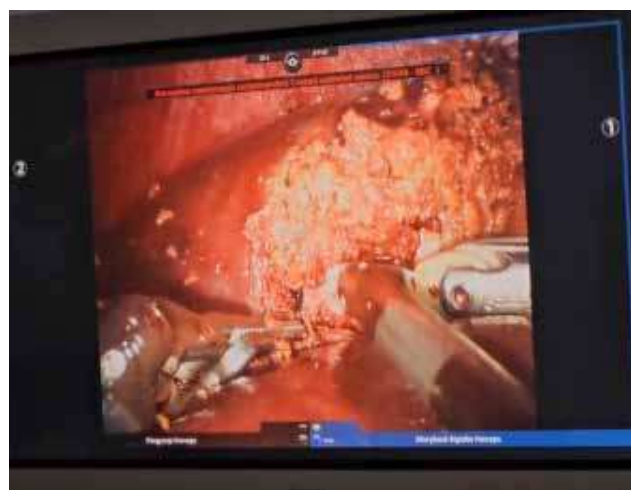

Рис. 4. Фінальний етап роботичної резекції печінки

Нижче наведено приклад проведення прямої інтраопераційної холангіографії (рис. 1).

Вигляд пухлини (аденома печінки) інтраопераційно показано на рисунку 2.

Результати дослідження вказують на переваги мініінвазивних методів хірургічного лікування порівняно з відкритими втручаннями в дітей із пухлинами печінки. Лапароскопічні та роботичні операції супроводжуються меншою операційною травматичністю, нижчим рівнем крововтрати і швидшим відновленням пацієнтів.

Найкращі періопераційні результати отримано в разі застосування роботичної хірургії (рис. 3–6), що можна пояснити кращою візуалізацією операційного поля, усуненням тремору і високою точністю маніпуляцій. Це особливо важливо в дитячій хірургії, де критичним є максимальне збереження паренхіми органа.

Незважаючи на дещо довшу тривалість роботичних операцій, статистично значущої різниці не виявлено, що може бути пов'язано з етапом освоєння технології (learning curve).

Більший об'єм крововтрати і триваліша госпіталізація після відкритих втручань узгоджуються з даними сучасної літератури і підтверджують більшу інвазивність цього методу.

Водночас хірургічну тактику слід обирати індивідуально, враховуючи розмір пухлини, її локалізацію, залучення судинних структур і досвід хірургічної команди.

Спостереження за прооперованими дітьми проводяться в динаміці. Їхній стан позитивний, рецидиви не виявлені, функція печінки збережена. 4 (16%) неоперовані дитини перебувають під спостереженням (ріст новоутворень на цей час не прогресує).

Отримані результати свідчать про ефективність індивідуалізованого підходу до лікування пухлин печінки в дітей.

Відмінність структури пухлин від літературних даних може бути пов'язана з особливостями вибірки та раннім встановленням діагнозу.

Застосування мініінвазивних технологій та ICG-навігації дає змогу підвищити точність оперативних втручань і поліпшити результати лікування.

Висновки

У структурі пухлин печінки в дітей, що перебували на лікуванні у відділенні Першого територіального об'єднання міста Львова, переважають доброякісні новоутворення.

Мініінвазивні методи хірургічного лікування, зокрема роботична хірургія, приводять до кращих

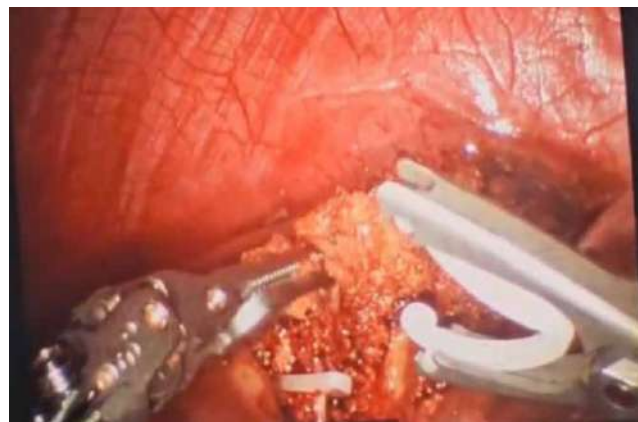

Рис. 5. Етап роботичної резекції печінки. Кліпування жовчних шляхів

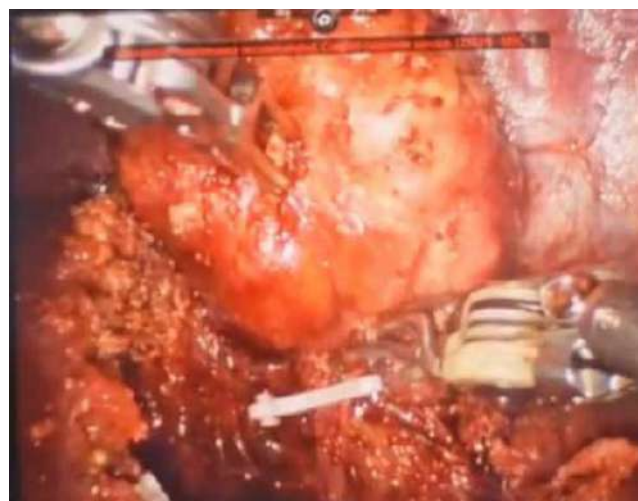

Рис. 6. Завершальний етап роботичної резекції печінки

періопераційних результатів порівняно з відкритими втручаннями в дітей із пухлинами печінки.

Застосування ICG-навігації підвищує точність оперативного втручання.

Автори заявляють про відсутність конфлікту інтересів.

References/Література

1. Benzar I, Poluliakh OK. (2014). Assessment of clinical activity and effectiveness of treatment of infantile hemangiomas using ultrasound scanning. *Neonatology, Surgery and Perinatal Medicine*. 3 (13); IV: 86-91. [Бензар І, Полулях ОК. (2014). Оцінка клінічної активності та ефективності лікування інфантильних гемангіом з допомогою ультразвукового сканування. *Неонатологія, хірургія та перинатальна медицина*. 3 (13); IV: 86-91].
2. Benzar IM, Zhumick DV. (2019). Hepatic Hemangiomas in Children: Potential Risks and Principles of Treatment. *Paediatric Surgery. Ukraine*. 1(62): 31-36. [Бензар ІМ, Жумик ДВ. (2019). Гемангіоми печінки у дітей: потенційні ризики та принципи лікування. *Хірургія дитячого віку*. 1(62): 31-36]. doi: 10.15574/PS.2019.62.31].
3. Bernts LHP, Echternach SG, Kiewit V, Rosman K, Drent JFH. (2019). Clinical response after laparoscopic fenestration of symptomatic liver cysts: a systematic review and meta-analysis. *Surgical Endoscopy*. 33(3): 691-704.

Original articles. Abdominal surgery

4. Frenette C, Mendiratta-Lala M, Saljia R, Wong RJ, Sauer BG, Pillai A. (2024, Jul 1). ACG Clinical Guidelines: Focal Liver Lesions, American Journal of Gastroenterology. 119(7): 1235-1271. Epub 2024 Jan 26. doi: 10.14309/ajg.0000000000002857. PMID: 38958301.
5. Gnarr M, Behr G, Kitajewski A, Wu JK, Anupindi SA, Shamber CJ et al. (2016). History of the infantile hepatic hemangioma: From imaging to generating a differential diagnosis. World J Clin Pediatr. 8; 5(3): 273-280.
6. Harada K, Fujikawa T, Uemoto Y. (2025 Jan-Dec). Usefulness of indocyanine green fluorescence-guided surgery for simultaneous laparoscopic fenestration of liver cysts and cholecystectomy. Asian Journal of Endocrine Surgery. 18(1): e70120. doi: 10.1111/ases.70120. PMID: 40635336.
7. Iacobas I, Phung TL, Adams DM, Trenor CC 3rd, Blei F, Fishman DS et al. (2018). Guidance Document for Hepatic Hemangioma (Infantile and Congenital) Evaluation and Monitoring. J Pediatr. 203: 294-300.
8. Ian D, Agata D, Williams F, Balistreri D. (2001). Evaluation of Liver Diseases in the Pediatric Patient. Pediatric in Review. 20,(11): 376-389.
9. Khanna R, Verma SK. (2018). Pediatric hepatocellular carcinoma. World J Gastroenterol. 24: 3980-3999. doi: 10.3748/wjg.v24.i35.3980.
10. McGlynn KA, Petrick JL, London WT. (2015). Global epidemiology of hepatocellular carcinoma: an emphasis on demographic and regional variability. Clin Liver Dis. 19: 223-238. doi: 10.1016/j.cld.2015.01.001.
11. Meyers RL. (2017). Tumors of the liver in children. Surg Oncol. 16(3): 195-203. doi: 10.1016/j.suronc.2007.07.002.
12. Ng K, Mogul DB. (2018). Pediatric Liver Tumors. Clin Liver Dis. 22: 753-772. doi: 10.1016/j.cld.2018.06.008.
13. Pfeiffenberger J, Mogler C, Gotthardt DN, Schulze-Bergkamen H, Litwin T, Reuner U et al. (2015). Hepatobiliary malignancies in Wilson disease. Liver Int. 35: 1615-1622. doi: 10.1111/liv.12727.
14. Pohorilyi VV, Kotenko OH, Konoplitskyi VS, Dmytriiev DV, Kalinchuk OO, Konoplitskyi DV. (2015). Personal experience of curation of children with vascular tumors of the liver. Modern Gastroenterology. 1(81): 91-95. [Погорілий ВВ, Котенко ОО, Коноплицький ВС, Дмитрієв ДВ, Калінчук ОО, Коноплицький ДВ. (2015). Власний досвід курації дітей із судинними пухлинами печінки. Сучасна гастроентерологія. 1(81).
15. Schmid I, von Schweinitz D. (2017). Pediatric hepatocellular carcinoma: challenges and solutions. J Hepatocell Carcinoma. 4: 15-21. doi: 10.2147/JHC.S94008.
16. Zimmermann A. (2018). Liver Tumors of Childhood. In: Romil Saxena editor. Practical Hepatology Pathology: A Diagnostic Approach. 2nd ed. Philadelphia PE: 555-582.

Відомості про авторів:

Калінчук Олександр Олександрович – мед. директор ВП «Лікарня Святого Миколая». Адреса: м. Львів, вул. П. Орлика, 4. <https://orcid.org/0000-0002-1918-0035>.

Кулик Олена Миколаївна – д.мед.н., проф. каф. дитячої хірургії ДНП «ЛНМУ ім. Д. Галицького». Адреса: м. Львів, вул. Пекарська, 69. <https://orcid.org/0000-0001-7639-6871>.

Шевчук Дмитро Володимирович – к.мед.н., доц., зав. відділення урології ВП «Лікарня Святого Миколая». Адреса: м. Львів вул. П. Орлика, 4. <https://orcid.org/0000-0002-3466-3430>.

Дворакевич Андрій Орестович – к.мед.н., керівник центру хірургії, заст. мед. директора з хірургічної роботи ВП «Лікарня Святого Миколая». Адреса: м. Львів вул. П. Орлика, 4. <https://orcid.org/0000-0003-1509-8525>.

Міськів Іван Петрович – директор ВП «Лікарня Святого Миколая». Адреса: м. Львів, вул. Пилипа Орлика 4. <https://orcid.org/0000-0001-7979-6117>.

Стаття надійшла до редакції 19.08.2025 р., прийнята до друку 12.12.2025 р.