

# ПРИРОДНИЧІ НАУКИ

## *Біологія і біохімія*

УДК 611.811:636.7

DOI <https://doi.org/10.32782/NSER/2026-1.17>

### НЕЙРОННА АРХІТЕКТОНІКА ТА МОРФОФУНКЦІОНАЛЬНІ ОСОБЛИВОСТІ МОЗОЧКА СВІЙСЬКОЇ СОБАКИ

#### **Горальський Леонід Петрович**

доктор ветеринарних наук, професор,  
професор кафедри зоології, біологічного моніторингу та охорони природи  
Житомирського державного університету імені Івана Франка  
ORCID ID: 0000-0002-4251-614X

#### **Сокульський Ігор Миколайович**

кандидат ветеринарних наук, доцент,  
доцент кафедри внутрішньої патології та морфології  
Поліського національного університету  
ORCID ID: 0000-0002-6237-0328

#### **Колеснік Наталія Леонідівна**

кандидат ветеринарних наук, доцент,  
доцент кафедри внутрішньої патології та морфології  
Поліського національного університету  
ORCID ID: 0000-0001-7741-87530

#### **Пацюк Марія Костянтинівна**

доктор біологічних наук, доцент,  
професор кафедри ботаніки, біоресурсів та збереження біорізноманіття  
Житомирського державного університету імені Івана Франка  
ORCID ID: 0000-0003-1185-8101

#### **Рудь Олег Григорович**

кандидат ветеринарних наук, доцент,  
доцент кафедри біології, здоров'я людини та фізичної терапії  
Рівненського державного гуманітарного університету  
ORCID ID: 0000-0003-3153-661X

#### **Рагуля Максим Русланович**

доктор філософії з ветеринарної медицини, старший викладач  
кафедри ветеринарії, гігієни та розведення тварин імені В.П. Коваленка  
Херсонського державного аграрно-економічного університету  
ORCID ID: 0000-0003-2945-9651

*Серед ключових компонентів нервової системи свійських тварин, особливе місце займає мозочок, який характеризується високим рівнем нейронної організації та багатокомпонентними морфофункціональними зв'язками з іншими відділами головного мозку.*

© Горальський Л. П., Сокульський І. М., Колеснік Н. Л., Пацюк М. К., Рудь О. Г., Рагуля М. Р., 2026



Стаття поширюється на умовах  
ліцензії відкритого доступу CC BY 4.0

У даній статті наведено результати комплексного морфологічного дослідження мозочка свійської собаки (*Canis familiaris*), що включало макроскопічний, гістологічний та морфометричний аналіз. У ході дослідження встановлено особливості анатомічної організації мозочка, визначено його абсолютну та відносну масу, а також охарактеризовано структурну організацію кори на мікроскопічному рівні. Морфометричні показники засвідчили, що середня абсолютна маса мозочка становить  $8,28 \pm 0,21$  г, а відносна маса –  $0,032 \pm 0,0051$  %, що відповідає видовим морфологічним нормам та відображає функціональну значущість даного відділу головного мозку у свійської собаки.

Гістологічне дослідження кори мозочка показало наявність чітко вираженої трьохшарової будови, представленої молекулярним, гангліонарним та зернистим шарами. Молекулярний шар містить зірчасті та кошикові нейрони, що забезпечують інтеграцію аферентної інформації. Гангліонарний шар сформований великими грушоподібними клітинами Пуркін'є, які виконують провідну роль у регуляції вихідної активності мозочка. Зернистий шар характеризується високою щільністю нейронів-зерен та наявністю клітин Гольджі, що забезпечує складну внутрішню нейронну взаємодію.

Виявлені морфологічні та нейронно-архітектонічні особливості свідчать про високий рівень спеціалізації мозочка свійської собаки та його відповідність виконуваним координаторним і регуляторним функціям.

**Ключові слова:** нейроморфологія, хребетні тварини, морфофункціональна організація мозочка, морфометричні показники нейронів, видова варіабельність.

***Horalskyi L. P., Sokulskiy I. M., Kolesnik N. L., Patsyuk M. K., Rud O. H., Ragulya M. R. Neural architectonics and morphofunctional features of the cerebellum of the domestic dog***

*The cerebellum occupies a special place, among the key components of the nervous system of domestic animals, which is characterized by a high level of neuronal organization and multicomponent morphofunctional connections with other parts of the brain.*

*This article presents the results of a comprehensive morphological study of the cerebellum of the domestic dog (*Canis familiaris*), which included macroscopic, histological, and morphometric analysis. The study identified the features of the anatomical organization of the cerebellum, determined its absolute and relative mass, and characterized the structural organization of the cortex at the microscopic level. Morphometric indicators showed that the average absolute mass of the cerebellum is  $8,28 \pm 0,21$  g, and the relative mass is  $0,032 \pm 0,0051$  %, which corresponds to the species morphological norms and reflects the functional significance of this part of the brain in the domestic dog.*

*Histological examination of the cerebellar cortex revealed a distinct three-layered structure, represented by molecular, ganglionic, and granular layers. The molecular layer contains stellate and basket neurons, which provide integration of afferent information. The ganglionic layer is formed by large pyriform Purkinje cells, which play a leading role in regulating the output activity of the cerebellum. The granular layer is characterized by a high density of granule neurons and the presence of Golgi cells, which ensures complex internal neuronal interaction.*

*The identified morphological and neural-architectural features indicate a high level of specialization of the cerebellum of the domestic dog and its correspondence to the coordination and regulatory functions performed.*

**Key words:** *neuromorphology, vertebrates, morphofunctional organization of the cerebellum, morphometric parameters of neurons, species variability.*

**Постановка проблеми та її актуальність.**

Мозочок посідає важливе місце в організації рухової та сенсорної координації у тварин і характеризується складною морфофункціональною будовою [4]. Його інтеграція з численними відділами головного мозку забезпечує участь у регуляції пози, рівноваги, точності та плавності рухів. Складна нейронна мережа, що формує кору мозочка та його глибинні ядра, здійснює багаторівневу обробку інформації, яка надходить від пропріорецепторів, вестибулярного апарату, структур стовбура мозку та кори великих півкуль. Це визначає унікальність мозочка за різноманітністю та інтегративністю виконуваних ним функцій.

**Мета роботи.** Вивчення морфофункціональних особливостей мозочка має значний науковий інтерес для розуміння його регулюючої функції

в роботі серцево-судинної, дихальної, імунної та інших систем організму та загальних закономірностей організації нервової системи.

Завдяки прямим гіпоталамо-церебелярним проєкціям він залучений до контролю діяльності серцево-судинної, дихальної, імунної та низки інших систем організму. Ці провідні шляхи беруть початок від нейронів ядер гіпоталамуса і завершуються на нейронах глибинних ядер мозочка, забезпечуючи тим самим інтеграцію вегетативної інформації. До кори мозочка вони надходять у вигляді багатошарових аферентних волокон, що формують підґрунтя для складної нейрональної обробки сигналів.

**Аналіз останніх досліджень і публікацій.** Останнім часом проведено багато наукових досліджень щодо макро-, мікроскопічної будови та роз-

витку органів нервової системи у тварин в цілому та морфоархітектоніки мозочка зокрема, у процесі філогенетичного розвитку [3; 9], онтогенезі [7] та експерименті [8; 10; 11].

Сучасні дослідження значно розширили уявлення про роль мозочка, демонструючи його участь не лише у моторних, а й у когнітивних, емоційних та мотиваційних процесах. Його вплив на вегетативні функції підкреслює важливість у формуванні емоційних станів. Докази впливу мозочка на формування емоційних станів і регуляцію вегетативних функцій підкреслюють його ключову інтегративну роль у діяльності центральної нервової системи. Порушення структури або дозрівання мозочка пов'язують із низкою нейро-розвиткових розладів, зокрема розладом аутистичного спектра та синдромом дефіциту уваги з гіперактивністю.

У собак морфологічна організація мозочка має низку видоспецифічних особливостей, пов'язаних з еволюційними адаптаціями до складних рухових актів, високої рухової активності та потреби у точній просторовій орієнтації. Саме тому, морфологічне дослідження мозочка собаки має важливе значення для розуміння загальних закономірностей організації нервової системи, удосконалення ветеринарної неврології та розробки діагностичних підходів до оцінки патології цієї структури.

**Матеріали та методи дослідження.** Матеріалом для дослідження слугував мозочок свійської собаки ( $n = 5$ ). Біологічні зразки були відібрані у ветеринарних клініках від тварин, що зазнали тяжких травматичних уражень, несумісних із життям. Забір матеріалу здійснювали лише після констатації незворотної загибелі організму, без завдання додаткової шкоди тваринам, що відповідає етичним вимогам біомедичних досліджень. Усі етапи роботи проводили з дотриманням принципів належної лабораторної практики GLP (1981), «Загальних етичних принципів експериментів на тваринах» (Київ, 2001), міжнародних положень «Європейської конвенції про захист хребетних тварин, які використовуються в експерименті та для наукових цілей» (Страсбург, 1986). Дослідження узгоджувалися із законодавством України, зокрема із Законом «Про захист тварин від жорстокого поводження» (№ 3447-IV від 21.02.2006 р.) [6].

Абсолютну масу мозочка визначали одразу після анатомічного препарування органа, шляхом зважування на електронних вагах RADWAG PS-1200 з точністю 0,1 г. Лінійні проміри мозочка здійснювали за допомогою штангенциркуля з точністю до 0,1 мм. Фрагменти мозочка фіксували у 10–12% нейтральному охолоджену формаліні або в рідині Карнуа. Після стандартної дегідратації та ущільнення зразки заливали у парафін за загальноприйнятими гістологічними схемами.

Парафінові зрізи товщиною 8–10 мкм виготовляли на санному мікромомі MC-2.

Для оцінки мікроархітектоніки мозочка, структурних особливостей клітин, товщини шарів кори та стану нейрофібрилярного апарату застосовували фарбування гематоксиліном та еозином. Детальну характеристику нейронів, їхніх відростків і цитоархітектонічних зон отримували за допомогою методів сріблення за Рамон-і-Кахалем та Більшовським-Гроссом [1].

Кількісну оцінку структур виконували з використанням окуляр-мікромметра. Вимірювали: – товщину молекулярного, гангліонарного та зернистого шарів; – розміри нейроцитів і їх ядер; – лінійні параметри структур мозочка.

Мікрофотографії отримували за допомогою відеокамери CAM V-200, інтегрованої у мікроскоп Micros MC-50. Цифрові дані обробляли варіаційно-статистичними методами з використанням програмного забезпечення Microsoft Excel та STATISTICA 6. Визначали середню арифметичну ( $M$ ), похибку середньої ( $m$ ), середнє квадратичне відхилення ( $\sigma$ ), коефіцієнт кореляції ( $r$ ) та показники достовірності різниць між середніми величинами за  $t$ -критерієм Стьюдента. Достовірною вважали різницю при  $p < 0,05; 0,01; 0,001$  [1].

**Виклад основного матеріалу дослідження.** Анатомічна організація мозочка свійських тварин має ключове значення для розуміння механізмів регуляції рухової координації, підтримання рівноваги та точності моторних реакцій. Саме його структурна диференціація забезпечує інтеграцію сенсорних сигналів і формування узгоджених рухових реакцій, що є ключовим для нормального функціонування організму тварини.

У собак мозочок анатомічно розташований у задній черепній ямці, займаючи положення під потиличною частиною півкуль головного мозку. Він лежить дорсально від варолієвого моста та довгастого мозку, формуючи з ними тісно пов'язаний комплекс, що забезпечує координацію рухових і статокінетичних реакцій.

Будова мозочка у свійської собаки представлена двома добре розвиненими бічними півкулями та характерним зв'язаним між ними черв'ячком, який виконує інтеграційну функцію та бере участь у підтриманні рівноваги. Передній край мозочка утворює передню частку, що охоплює прилеглі ділянки стовбура мозку та активно залучена до контролю постуральних механізмів, властивих рухливим тваринам. На задньому краї сформована задня частка, яка чітко відмежовує півкулі та бере участь у модуляції рухових функцій.

Поверхня мозочка собаки характеризується вираженою складчастістю: численні часточки та звивини, розділені борознами, значно збільшують площу кори. Така морфологічна організація забез-

печує високу щільність нейрональних елементів і, відповідно, здатність до швидкого аналізу афферентних сигналів. У собак, як у виду з активним типом локомоції, глибина борозен та вираженість складчастості є значними, що свідчить про адаптацію мозочка до забезпечення складних моторних функцій.

Органометричний аналіз відіграє ключову роль у морфологічних дослідженнях, оскільки дає змогу кількісно охарактеризувати структурні компоненти організму тварин у динаміці їхнього онто- та філогенетичного розвитку, а також оцінити вплив різноманітних факторів зовнішнього середовища [2]. Сучасна морфологія дедалі більше тяжіє до поєднання якісної та кількісної оцінки, адже саме їх взаємодоповнення забезпечує більш повне розуміння просторової організації та функціональної значущості досліджуваних структур.

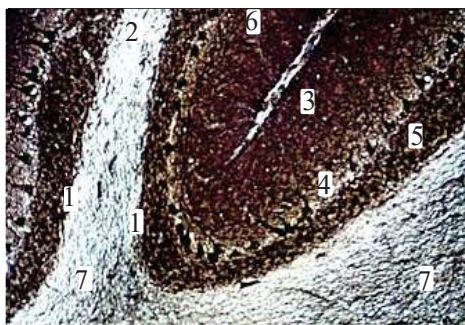
Морфометрія як провідний напрям кількісної морфології, дозволяє об'єктивно визначати специфічні параметри клітинних і тканинних компонентів, встановлювати їх взаємозв'язки та простежувати зміни, що виникають під впливом фізіологічних або патологічних процесів [5]. Її застосування значно підвищує аналітичну інформативність дослідження, сприяє точнішій інтерпретації закономірностей структурної організації органа та формує основу для порівняльних морфологічних узагальнень.

Показники абсолютної та відносної маси мозочка у свійської собаки формуються під впливом комплексу біологічних чинників, серед яких провідне значення мають вид, вік, стать, вага та рівень складності рухової активності тварин [3]. Проведені нами органометричні дослідження засвідчили, що абсолютна маса мозочка у собак становить  $8,28 \pm 0,21$  г, тоді як середня маса тіла

дослідних тварин дорівнювала  $28,11 \pm 3,78$  кг. Відносна маса мозочка, яка визначається як співвідношення маси органа до маси тіла, демонструє пряму залежність від абсолютної маси мозочка та загальної маси тварини. У наших дослідженнях цей показник становив  $0,032 \pm 0,0051\%$ .

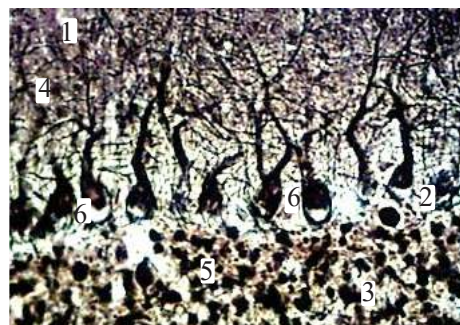
Мікроморфологічно кожна звивина мозочка представлена тонким прошарком білої речовини, вкритої корою. У структурі кори чітко диференціюються три шари: молекулярний, гангліонарний та зернистий (рис. 1). Товщина кожного з них може варіювати залежно від виду тварини та її фізіологічних особливостей, що відображає адаптивність мозочкової кори до різного рівня сенсомоторного навантаження.

*Молекулярний шар* мозочка морфологічно характеризувався товщиною  $262,45 \pm 5,08$  мкм і був утворений двома основними типами нейронів – кошиковими та зірчастими клітинами (рис. 2), що різнилися за морфометричними показниками та формою перикаріонів. У більшості випадків зірчасті та кошикові нейрони поділялися на дрібні та великі морфологічні різновиди, що відображало їх функціональну різноманітність у межах шару. Кошикові нейрони локалізувалися переважно у внутрішній третині молекулярного шару, ближче до грушоподібних клітин. Перикаріони цих клітин мали округлу або полігональну конфігурацію. Дендритні дерева кошикових нейроцитів галузилися переважно поперечно до напрямку звивин, формуючи густу мережу локальних контактів. Аксони таких клітин направлялися паралельно поверхні звивин у напрямку тіл грушоподібних нейронів, де утворювали характерні «кошики» – щільні аксональні сплетення, що виступають специфічним синаптичним апаратом для інгібуючого впливу на клітини Пуркінє.



**Рис. 1.** Будова кори мозочка статевозрілої собаки (мікроскопічний рівень):

- 1 – листочки кори мозочка; 2 – борозна;
- 3 – молекулярний шар; 4 – гангліонарний шар;
- 5 – зернистий шар; 6 – сіра речовина;
- 7 – біла речовина. Рамон-і-Кахаль  $\times 80$



**Рис. 2.** Фрагмент будови кори мозочка статевозрілої собаки (мікроскопічний рівень):

- 1 – молекулярний шар;
- 2 – гангліонарний шар; 3 – зернистий шар;
- 4 – кошикові клітини; 5 – зірчасті клітини;
- 6 – клітини Пуркінє (грушоподібні). Рамон-і-Кахаль  $\times 280$

Подібна організація молекулярного шару відображає складну інтегративну роль локальних інтернейронів у регуляції активності грушоподібних нейронів і забезпеченні точності кортикальних процесів модифікації сигналів.

Грушоподібні нейрони, або клітини Пуркіньє, що формують *гангліонарний шар* мозочка, вирізняються найбільшими розмірами серед усіх нейрональних елементів даної структури. Вони мають характерну грушоподібну форму (рис. 3) та є центральними ефекторними одиницями мозочка, оскільки саме через них проходить основний вихідний сигнал кори мозочка. Клітини Пуркіньє розташовані в один чіткий ряд, що тягнеться поперечно до напрямку звивин безпосередньо під молекулярним шаром (рис. 4).

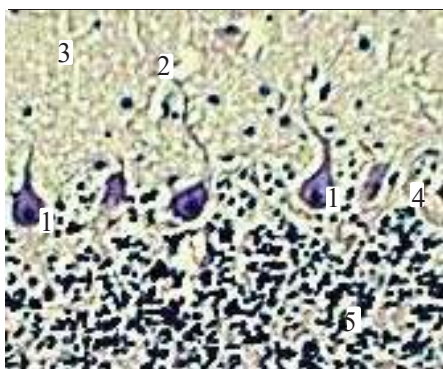
Морфометричні параметри таких нейронів у собаки свійського засвідчили їх значну індивідуальну варіабельність: середній об'єм клітин Пуркіньє становив  $3424,11 \pm 508,14$  мкм<sup>3</sup>, відповідно об'єм ядра –  $189,94 \pm 36,08$  мкм<sup>3</sup>, а їх ядерно-цитоплазматичне відношення склало  $0,0587 \pm 0,006$ . За таких показників нейроплазма таких клітин відзначалася грубозернистою структурою та щільністю, що є характерним для високоактивних нейронів із розвиненою системою білкового синтезу.

Клітини орієнтовані вертикально відносно поверхні кори мозочка, а їх масивні, сильно розгалужені дендрити спрямовуються в молекулярний шар, формуючи розгалужену деревоподібну структуру дендритів. Саме така організація забезпечує високий рівень інтеграції аферентних імпульсів і вважається ключовою для реалізації координаційних функцій мозочка.

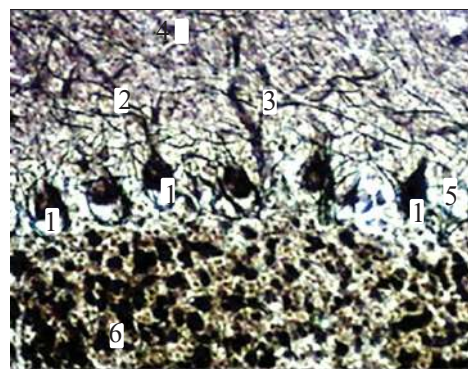
*Зернистий шар* кори мозочка собаки є найщільніше заселеним нейронами серед усіх його

шарів (рис. 3) і представлений двома основними популяціями: дрібними нейронами-зернами та великими зірчастими нейронами, або клітинами Гольджі. Нейрони-зерна, які суттєво відрізняються від масивних клітин Пуркіньє, належать до найменших, але водночас найчисленніших нейронів мозочка. Їх аксони прямують у молекулярний шар, де Т-подібно розгалужуються, формуючи паралельні волокна, що орієнтовані вздовж звивин мозочка. Другу групу клітин зернистого шару становлять гальмівні зірчасті нейрони – клітини Гольджі, які поділяють на варіанти з короткими та довгими аксонами. Нейрони з короткими аксонами локалізуються поблизу гангліонарного шару. Їх дендрити проникають у молекулярний шар і встановлюють синаптичні контакти з паралельними волокнами нейронів-зерен. Аксони цих клітин направляються назад у зернистий шар, до клубочків мозочка, де завершуються синапсами на проксимальних ділянках дендритів клітин-зерен – ближче до місць входження мохоподібних волокон.

За даними численних нейроморфологічних досліджень мозочок має розгалужену систему зв'язків майже з усіма відділами центральної нервової системи. Його аферентні та еферентні (ефекторні) провідні шляхи об'єднують півкулі мозочка з варолієвим мостом, довгастим мозком і чотиригорбиковим тілом. Наукові роботи, виконані на різних видах ссавців, зокрема приматах, свідчать про наявність прямих і взаємних зв'язків між гіпоталамусом та ядрами мозочка: аксони нейронів усіх чотирьох ядер, проходячи через верхню ніжку мозочка, формують перехрестя й прямують до гіпоталамуса. Отримані нами морфометричні дані та результати аналізу гістологічної структури



**Рис. 3.** Будова кори мозочка статевозрілої собаки (мікроскопічний рівень): 1 – клітини Пуркіньє (грушоподібні); 2 – дендрити клітин Пуркіньє; 3 – молекулярний шар; 4 – гангліонарний шар; 5 – зернистий шар. Гематоксилін та еозин  $\times 280$



**Рис. 4.** Будова кори мозочка статевозрілої собаки (мікроскопічний рівень): 1 – клітини Пуркіньє; 2 – дендрити клітин Пуркіньє; 3 – розгалужена деревоподібна структура дендритів; 4 – молекулярний шар; 5 – гангліонарний шар; 6 – зернистий шар. Рамон-і-Кахаль  $\times 280$

мозочка доповнюють ці відомості, підкреслюючи структурно-функціональну цілісність мозочкових зв'язків і їх ключову роль у регуляції нейрофізіологічних процесів.

**Висновки.** Морфометричні та гістоструктурні дослідження показали, що будова мозочка собаки відповідає загальним закономірностям цитоархітекτονіки свійських тварин і водночас має ряд видових особливостей.

Абсолютна маса мозочка становила в середньому  $8,28 \pm 0,21$  г, а відносна маса –  $0,032 \pm 0,0051$ , що відображає співвідношення розмірів органа та маси тіла тварин. Аналіз трьох основних шарів кори засвідчив чітку диференціацію нейронного складу та організацію нейронних мереж. Молекулярний шар містив розвинену систему кошикових і зірчастих нейронів, які формували характерні гальмівні контакти із гру-

шоподібними нейронами. Гангліонарний шар, представлений клітинами Пуркінє, відзначався великими розмірами (об'єм клітин Пуркінє дорівнював  $3424,11 \pm 508,14$  мкм<sup>3</sup>, об'єм ядра –  $189,94 \pm 36,08$  мкм<sup>3</sup>, ЯЦВ –  $0,0587 \pm 0,006$ ), вертикальною орієнтацією та щільною нейроплазмою, що підтверджує їх інтегративну роль у сенсомоторній координації. Зернистий шар містить найбільшу кількість нейронів, включаючи клітини-зерна та клітини Гольджі. Паралельні волокна клітин-зерен забезпечували кіркову інтеграцію сигналів, а клітини Гольджі виконували гальмівну функцію, підтримуючи баланс між збудженням і інгібіцією в локальних нейронних мережах мозочка. Результати дослідження відображають характерну морфологічну організацію та архітектонічну структуру кори мозочка собаки.

### Література:

1. Горальський Л. П., Хомич В. Т., Кононський О. І. Основи гістологічної техніки і морфологічно-функціональні методи дослідження у нормі та при патології: навч. посіб. Житомир: Полісся. 2019. 288 с.
2. Горальський Л., Рагуля М., Колесник Н., Сокульський І. Особливості органометрії та морфоархітекτονіки серця свійського барана (*Ovis aries* L., 1758). *Український журнал ветеринарних наук*. 2023. Т. 14, № 4. С. 40–56. DOI: <https://doi.org/10.31548/veterinary4.2023.40>
3. Горальський Л. П., Сокульський І. М., Колесник Н. Л., Гутий Б. В., Романюк Р. К., Павлюченко О. В., Шевчук С. Ю., Максименко Ю. В. Анатомо-гістологічна будова та особливості морфометрії мозочка свійських птахів. *Український журнал природничих наук*. 2024. № 8. С. 35–49. DOI <https://doi.org/10.32782/naturaljournal.8.2024.4>
4. Невмержицька Н., Харченко М., Прокопів М. Особливості та значення еволюційних змін мозочка, як частини центральної нервової системи, у ході еволюції головного мозку людини: частина 2. *Український науково-медичний молодіжний журнал*. 2025. №155(2). С. 274–279. <https://doi.org/10.32345/SUPPLEMENT.2.2025.274-279>
5. Сокульський І. М., Горальський Л. П., Колесник Н. Л., Дунаєвська О. Ф., Радзіховський Н. Л. Гістоструктура сірої речовини спинного мозку великої рогатої худоби (*Bos Taurus*). *Український журнал ветеринарних та сільськогосподарських наук*. 2021. № 4(3). С. 11–15. <https://doi.org/10.32718/ujvas4-3.02>
6. Яблонська О. В. Використання лабораторних тварин у експериментах: метод. Вказівки. Київ: Вид. центр НАУ, 2007. С. 3–16.
7. Amore G., Spoto G., Ieni A., Vetri L., Quatrosi G., Di Rosa G., Nicotera A.G. A Focus on the Cerebellum: From Embryogenesis to an Age-Related Clinical Perspective. *Frontiers in systems neuroscience*. 2021. № 15. 646052 p. <https://doi.org/10.3389/fnsys.2021.646052>.
8. Ramezani A., Goudarzi I., Lashkarboluki T., Ghorbanian M.T., Abrari K., Elahdadi Salmani M. Role of Oxidative Stress in Ethanol-induced Neurotoxicity in the Developing Cerebellum. *Iranian journal of basic medical sciences*. 2012. Vol. 15. № 4. P. 965–974. <https://doi.org/10.22038/IJBMS.2012.4894>.
9. Smaers J.B., Turner A.H., Gómez-Robles A., Sherwood C. C. A cerebellar substrate for cognition evolved multiple times independently in mammals. *eLife*. 2018. № 7. e35696 p. <https://doi.org/10.7554/eLife.35696>.
10. Voogd J. A note on the definition and the development of cerebellar Purkinje cell zones. *Cerebellum* (London, England). 2012. Vol. 11. № 2. 422–425. <https://doi.org/10.1007/s12311-012-0367-5>.
11. Zhang X.Y., Wang J.J., Zhu J.N. Cerebellar fastigial nucleus: from anatomic construction to physiological functions. *Cerebellum & ataxias*. 2016. № 3. 9 p. <https://doi.org/10.1186/s40673-016-0047-1>.

### References:

1. Horalsky, L. P., Khomych, V. T., Kononsky, O. I. (2019). Osnovy histolohichnoi tekhniki i morfofunktsionalni metody doslidzhennia u normi ta pry patolohii [Fundamentals of histological techniques and morphofunctional research methods in normal and pathological conditions]: navch. posib. Zhytomyr: Polissia. [in Ukrainian].
2. Horalskyi, L., Ragulya, M., Kolesnik, N., Sokulskyi, I. (2023). Peculiarities of organometry and morphoarchitectonics of the heart of the Domestic ram (*Ovis aries* L., 1758). *Ukrainian Journal of Veterinary Sciences*, 14, 4, 40–56. DOI: [10.31548/veterinary4.2023.40](https://doi.org/10.31548/veterinary4.2023.40) [in Ukrainian].
3. Horalskyi, L. P., Sokulskyi, I. M., Kolesnik, N. L., Guty, B. V., Romanyuk, R. K., Pavlyuchenko, O. V., Shevchuk, S. Yu., Maksymenko, Yu. V. (2024). Anatomical and histological structure and features of morphometry of the cerebellum of domestic birds. *Ukrainian Journal of Natural Sciences*, 8, 35–49. DOI: <https://doi.org/10.32782/naturaljournal.8.2024.4> [in Ukrainian].

4. Nevmerzhytska, N., Kharchenko, M., Prokopiv, M. (2025). Peculiarities and significance of evolutionary changes in the cerebellum, as part of the central nervous system, during the evolution of the human brain: part 2. *Ukrainian Scientific and Medical Youth Journal*, 155(2), 274–279. DOI: <https://doi.org/10.32345/SUPPLEMENT.2.2025.274-279> [in Ukrainian].
5. Sokulskyi, I. M., Horalskyi, L. P., Kolesnik, N. L., Dunaievskaya, O. F., Radzikhovskiy, N. L. (2021). Histostructure of the gray matter of the spinal cord in cattle (*Bos Taurus*). *Ukrainian Journal of Veterinary and Agricultural Sciences*, 4(3), 11–15. <https://doi.org/10.32718/ujvas4-3.02> [in Ukrainian].
6. Yablons'ka, O. V. (2007). *Vikoristannya laboratornih tvarin u eksperimentah: metod. Vkazivki*. K.: Vid. centr NAU, 3–16 [in Ukrainian].
7. Amore, G., Spoto, G., Ieni, A., Vetri, L., Quatrosi, G., Di Rosa, G., & Nicotera, A.G. (2021). A Focus on the Cerebellum: From Embryogenesis to an Age-Related Clinical Perspective. *Frontiers in systems neuroscience*, 15, 646052. <https://doi.org/10.3389/fnsys.2021.646052> [in English].
8. Ramezani, A., Goudarzi, I., Lashkarboluki, T., Ghorbanian, M.T., Abrari, K., & Elahdadi Salmani, M. (2012). Role of Oxidative Stress in Ethanol-induced Neurotoxicity in the Developing Cerebellum. *Iranian journal of basic medical sciences*, 15 (4), 965–974. <https://doi.org/10.22038/IJBMS.2012.4894> [in English].
9. Smaers, J.B., Turner, A.H., Gómez-Robles, A., & Sherwood, C.C. (2018). A cerebellar substrate for cognition evolved multiple times independently in mammals. *eLife*, 7, e35696. <https://doi.org/10.7554/eLife.35696> [in English].
10. Voogd, J. (2012). A note on the definition and the development of cerebellar Purkinje cell zones. *Cerebellum (London, England)*, 11 (2), 422–425. <https://doi.org/10.1007/s12311-012-0367-5> [in English].
11. Zhang, X.Y., Wang, J.J., & Zhu, J.N. (2016). Cerebellar fastigial nucleus: from anatomic construction to physiological functions. *Cerebellum & ataxias*, 3, 9. <https://doi.org/10.1186/s40673-016-0047-1> [in English].

*Дата першого надходження статті до видання: 20.01.2026*  
*Дата прийняття статті до друку після рецензування: 27.02.2026*  
*Дата публікації (оприлюднення) статті: 18.05.2026*