

Науково-технічний бюлетень Державного науково-дослідного контрольного інституту ветеринарних препаратів та кормових добавок і Інституту біології тварин  
ISSN 2410-9029 print DOI: 10.36359/scivp.2026-27-1.13  
ISSN 2664-5610 online <https://scivp-journal.com.ua/index.php/journal>  
УДК 636.5:636.087.7:579.864:611.36

## ВПЛИВ ПРОБІОТИЧНОГО КОМПЛЕКСУ БІФІДО- І ЛАКТОБАКТЕРІЙ НА МОРФОЛОГІЮ ПЕЧІНКИ КУРЧАТ-БРОЙЛЕРІВ

А. Ю. Вівич<sup>1</sup>, здобувач PhD, [vivich2016@gmail.com](mailto:vivich2016@gmail.com)  
О. М. Якубчак<sup>1</sup>, д. вет. н., професор, [yakubchak\\_om@nubip.edu.ua](mailto:yakubchak_om@nubip.edu.ua)  
Л. П. Горальський<sup>2</sup>, д. вет. н., професор, [goralsky@ukr.net](mailto:goralsky@ukr.net)  
Б. В. Гутий<sup>3</sup>, д. вет. н., професор, [bvh@ukr.net](mailto:bvh@ukr.net)  
Н. Л. Колеснік<sup>4</sup>, к. вет. н., доцент, [natacha\\_kolesnik@ukr.net](mailto:natacha_kolesnik@ukr.net)

<sup>1</sup>Національний університет біоресурсів і природокористування України,

<sup>2</sup>Житомирський державний університет імені Івана Франка,

<sup>3</sup>Львівський національний університет ветеринарної медицини та біотехнологій імені С. З. Гжицького,

<sup>4</sup>Поліський національний університет

Інформація про статтю:

Надійшла: 16.04.2026

Прийнята до друку:

06.05.2026

Опублікована

22.05.2026

<sup>1</sup>Національний університет біоресурсів і природокористування України, вул. Героїв Оборони, 15, м. Київ, 03041, Україна

<sup>2</sup>Житомирський державний університет імені Івана Франка, вул. Велика Бердичівська, 40, м. Житомир, 10008, Україна

<sup>3</sup>Львівський національний університет ветеринарної медицини та біотехнологій імені С. З. Гжицького, вул. Пекарська, 50, м. Львів, 79010, Україна

<sup>4</sup>Поліський національний університет, Старий бульвар, 7, м. Житомир, 10008, Україна


А. Вівич<sup>1</sup>

ORCID ID:

0009-0005-7757-7339

У сучасних умовах інтенсифікації птахівництва важливого значення набуває пошук ефективних і безпечних засобів підвищення продуктивності та резистентності організму птиці. Одним із перспективних напрямів є застосування пробіотичних препаратів, зокрема на основі біфідо- і лактобактерій, які здатні нормалізувати мікробіоту шлунково-кишкового тракту та позитивно впливати на обмінні процеси в організмі. Водночас їх вплив на морфофункціональний стан внутрішніх органів, зокрема печінки, у курчат-бройлерів залишається недостатньо вивченим. Метою дослідження було з'ясувати вплив пробіотичного комплексу біфідо- і лактобактерій на морфофункціональний стан печінки курчат-бройлерів. Дослідження проведено на курчатах-бройлерах кросу Cobb 500, сформованих у дві групи: контрольну та дослідну (по 50 голів у кожній). Курчатам дослідної групи застосовували пробіотичний препарат «ТІММ-П» шляхом вживання курсами у визначені періоди вирощування. Морфологічні та морфометричні дослідження печінки проводили у 1-, 14-, 28- та 42-добовому віці із використанням макроскопічних, органоетричних та статистичних методів. Результати дослідження показали, що морфотопографія та морфоархітектоніка печінки у курчат-бройлерів дослідної групи загалом відповідали анатомічній будові печінки контрольних тварин. Водночас відзначалися вікові зміни щільності тканини, забарвлення органа та його органоетричних показників. У процесі онтогенетичного розвитку встановлено достовірне зростання лінійних параметрів печінки (довжини та ширини), а також її абсолютної маси як у контрольній, так і у дослідній групах. При цьому індекс розвитку печінки з віком зменшувався, що свідчить про більш інтенсивне збільшення ширини органу, порівняно з його довжиною. Абсолютна маса печінки у курчат-бройлерів дослідної групи не мала достовірних відмінностей порівняно з контролем, однак відзначалася тенденція до її підвищення, особливо у 28-

О. Якубчак<sup>1</sup>  
 ORCID ID:  
 0000-0002-9390-6578  
 Л. Горальський<sup>2</sup>  
 ORCID ID:  
 0000-0002-4251-614X  
 Б. Гутій<sup>3</sup>  
 ORCID ID:  
 0000-0002-5971-8776  
 Н. Колеснік<sup>4</sup>  
 ORCID ID:  
 0000-0001-7741-8753

Ліцензія відкритого  
 доступу:  
 Creative Commons  
 Attribution International  


добовому віці. Водночас відносна маса печінки була найбільшою у ранньому віці (1-ша та 14-та доби), а в подальшому достовірно зменшувалася, що пов'язано з більш інтенсивним приростом маси тіла тварин. Аналіз морфометричних показників часток печінки показав, що у всіх вікових групах переважала права частка, маса якої перевищувала 60 % загальної маси органу, тоді як ліва частка становила до 37 %. Такі співвідношення зберігалися як у контрольній, так і у дослідній групах, що свідчить про закономірний характер морфогенезу печінки. Встановлено, що застосування пробіотичного комплексу біфідо- і лактобактерій не спричиняє негативних морфологічних змін у печінці курчат-бройлерів, а отримані результати вказують на його безпечність і потенційно позитивний вплив на організм тварин. Пробіотичний комплекс біфідо- і лактобактерій не порушує морфофункціонального стану печінки курчат-бройлерів та може бути рекомендований для використання у птахівництві як безпечний засіб підвищення продуктивності та підтримання гомеостазу організму.

**Ключові слова:** КУРЧАТА-БРОЙЛЕРИ, ПЕЧІНКА, ПРОБІОТИКИ, БІФІДОБАКТЕРІЇ, ЛАКТОБАКТЕРІЇ, МОРФОЛОГІЯ, МОРФОМЕТРІЯ, ОРГАНОМЕТРІЯ.

## EFFECT OF A PROBIOTIC COMPLEX OF BIFIDOBACTERIA AND LACTOBACILLI ON LIVER MORPHOLOGY IN BROILER CHICKENS

A. Y. Vivych<sup>1</sup>, O. M. Iakubchak<sup>1</sup>, L. P. Horalskyi<sup>2</sup>, B. V. Gutyj<sup>3</sup>, N. L. Kolesnik<sup>4</sup>

<sup>1</sup>National University of Life and Environmental Sciences of Ukraine,

<sup>2</sup>Zhytomyr Ivan Franko State University,

<sup>3</sup>Stepan Gzhytskyi National University of Veterinary Medicine and Biotechnologies Lviv,

<sup>4</sup>Polish National University,

In modern conditions of intensive poultry production, the search for effective and safe means to enhance productivity and the natural resistance of birds is of great importance. One of the promising approaches is the use of probiotic preparations, particularly those based on bifidobacteria and lactobacilli, which are capable of normalizing the gastrointestinal microbiota and positively influencing metabolic processes in the body. At the same time, their effects on the morphofunctional state of internal organs, particularly the liver, in broiler chickens remain insufficiently studied. The aim of the study was to investigate the effect of a probiotic complex of bifidobacteria and lactobacilli on the morphofunctional state of the liver in broiler chickens. The study was conducted on Cobb 500 broiler chickens divided into two groups: control and experimental (50 birds in each group). Birds in the experimental group received the probiotic preparation "TIMM-P" via drinking water in courses during specific periods of rearing. Morphological and morphometric studies of the liver were performed at 1, 14, 28, and 42 days of age using macroscopic, organometric, and statistical methods. The results showed that the morphotopography and morphoarchitecture of the liver in experimental broiler chickens generally corresponded to the anatomical structure observed in control animals. At the same time, age-related changes were observed in tissue density, organ coloration, and organometric parameters. During ontogenetic development, a significant increase in the linear parameters of the liver (length and width), as well as its absolute weight, was established in both control and experimental groups. At the same time, the liver development index decreased with age, indicating a more intensive increase

in organ width compared to its length. The absolute liver weight in the experimental group did not differ significantly from the control group; however, a tendency toward its increase was observed, particularly at 28 days of age. The relative liver weight was highest at early stages of development (day 1 and day 14) and subsequently decreased significantly, which is associated with a more intensive increase in body weight compared to liver mass. Analysis of morphometric parameters of liver lobes showed that in all age groups the right lobe predominated, accounting for more than 60% of the total liver mass, while the left lobe accounted for up to 37%. These ratios were consistent in both control and experimental groups, indicating a regular pattern of liver morphogenesis. It was established that the use of the probiotic complex of bifidobacteria and lactobacilli does not cause negative morphological changes in the liver of broiler chickens, and the obtained results indicate its safety and potentially beneficial effects on the animal organism. The probiotic complex does not impair the morphofunctional state of the liver in broiler chickens and can be recommended for use in poultry production as a safe means to improve productivity and maintain homeostasis.

**Keywords:** BROILER CHICKENS, LIVER, PROBIOTICS, BIFIDOBACTERIA, LACTOBACILLI, MORPHOLOGY, MORPHOMETRY, ORGANOMETRY.

**Вступ.** Першочерговим завданням агропромислового комплексу держави є виробництво сільськогосподарської продукції та повноцінне забезпечення населення продуктами харчування і сировиною.

Водночас в умовах інтенсифікації тваринництва та впровадження сучасних технологій вирощування і годівлі тварин останні зазнають значних фізіологічних навантажень. Специфічні умови утримання, використання одноманітних кормів, що піддаються технологічній обробці, призводять до зниження природної резистентності організму, що, у свою чергу, спричиняє розвиток патологічних станів, зниження продуктивності та ефективності галузі загалом (Vovkotrub et al., 2023).

Важливу роль у підтриманні гомеостазу організму відіграє повноцінність раціонів годівлі тварин не лише за поживними, але й за мінеральними речовинами. Дефіцит макро- та мікроелементів призводить до порушення метаболічних процесів, зниження природної резистентності та розвитку захворювань, особливо у новонароджених тварин і молодняку (Yamamoto et al., 1984; Mertz, 1988; Moonsie-Shageer & Mowat, 1993; Mooney & Cromwell, 1997; Malik et al., 2011).

У сучасних умовах одним із перспективних напрямів підвищення резистентності організму тварин є застосування пробіотичних препаратів. Пробіотики – це живі мікроорганізми, які при введенні в адекватних кількостях позитивно впливають на організм господаря, нормалізуючи склад і функції мікрофлори шлунково-кишкового тракту, пригнічуючи розвиток патогенних і умовно-патогенних мікроорганізмів та підвищуючи імунологічну реактивність організму.

У ветеринарній медицині широко застосовують пробіотичні комплекси, зокрема на основі біфідо- та лактобактерій, які проявляють антагоністичну активність щодо патогенних мікроорганізмів і сприяють стабілізації кишкової мікробіоти. Біфідобактерії є домінуючими представниками нормальної мікрофлори кишківника та відіграють важливу роль у підтриманні функціонального стану травної системи і детоксикації організму. Лактобактерії, своєю чергою, беруть активну участь у формуванні імунної відповіді, регуляції обміну речовин та пригніченні розвитку патогенів.

Ефективність застосування пробіотиків доведена у тварин класу Ссавці, де вони позитивно впливають на морфофункціональний стан організму. Водночас у птахівництві їх використання, зокрема для оцінки впливу на структурно-функціональний стан органів, залишається недостатньо вивченим.

Важливе значення у ветеринарній медицині мають морфологічні та морфометричні методи дослідження, які дають змогу отримати об'єктивні дані про будову і функції

організму на різних рівнях його структурної організації — від клітинного до органного — як у нормі, так і за умов патології (Horalskyi et al., 2019). Морфометричний аналіз, який активно застосовується у сучасних дослідженнях, характеризується високою об'єктивністю та відтворюваністю, що дозволяє кількісно оцінювати зміни і більш обґрунтовано інтерпретувати результати (Horalskyi et al., 2022; 2023).

Застосування морфологічних (макроскопічних, гістологічних) і морфометричних (органометричних, гістометричних, цитометричних) методів є необхідним для оцінки впливу різних чинників на організм тварин, зокрема мінеральних елементів, біологічно активних добавок (нутрицевтиків) та пробіотичних препаратів, що сприяють підвищенню продуктивності та підтриманню гомеостазу організму (Awad et al., 2009; Tomczyk et al., 2024). З огляду на це, актуальним є вивчення морфофункціонального стану організму птахів, зокрема макро- та гістоархітекtonіки печінки курчат-бройлерів за використання пробіотичного комплексу біфідо- і лактобактерій.

Вибір печінки як об'єкта дослідження зумовлений її ключовою роллю як мультифункціонального органа, що забезпечує життєво важливі процеси в організмі (Horalskyi, 1998; Khomych, 2013; Ostapyuk et al., 2024; Horalskyi et al., 2025; Vus & Gutyj, 2025). Печінка бере участь у вуглеводному, ліпідному та білковому обміні, синтезує жовч, регулює гормональний баланс, виконує детоксикаційну функцію та є важливим органом біомоніторингу (Goralskyi et al., 2024). Виконання таких численних, різноманітних та складних функцій забезпечується роботою клітинних елементів її паренхіми – гепатоцитами (Demus et al., 2017; Horalskyi et al., 2019). Тому детальне дослідження будови печінки, як органа, та гепатоцитів зокрема, в нормі, а також змін її гісто- та цитоструктури, які виникають за дії тих чи інших чинників, не викликає сумніву

Метою дослідження було з'ясувати вплив пробіотичного комплексу біфідо- і лактобактерій на морфофункціональний стан печінки курчат-бройлерів.

**Матеріали і методи.** Експериментальні дослідження проведені згідно вимог щодо дотримання Європейської конвенції про захист хребетних тварин, що використовуються для наукових експериментів або в інших наукових цілях від 1986 року, та Закону України «Про захист тварин від жорстокого поводження» від 21.02.2006 року № 3447-IV в редакції від 04.08.2017 року.

Для дослідження, за принципом аналогів було сформовано дві групи добових курчат-бройлерів кросу Кобб 500: одна контрольна та одна дослідна, по 50 голів у кожній групі (табл. 1).

Таблиця 1

Схема проведення дослідження

Групи курчат-бройлерів	Кількість голів	Годівля
Контрольна	50	Збалансований комбікорм, питна вода без додавання пробіотичного препарату
Дослідна	50	Збалансований комбікорм, питна вода з додаванням пробіотичного препарату

Вирощування та утримання курчат-бройлерів до 42-добового віку здійснювали на підстилці. Упродовж експерименту птиці згодовували корми основного раціону, збалансованого за поживними та біологічно активними речовинами відповідно до потреб організму. Доступ до питної води був вільним (напування здійснювали з використанням чашкових поїлок).

Курчатам-бройлерам дослідної групи застосовували пробіотичний препарат «ГІММ-П» шляхом випоювання протягом 2 годин у ранковий період до першої годівлі курсами: на 1–5, 21–25 та 30–35 доби дослідження. Упродовж усього експерименту здійснювали щоденний контроль санітарно-гігієнічних параметрів утримання птиці.

Об'єктом дослідження була печінка курчат-бройлерів кросу Cobb 500 контрольної та дослідної груп. Для вивчення морфоархітекtonіки печінки за впливу пробіотичного комплексу біфідо- і лактобактерій проводили забій птиці у 1-, 14-, 28- та 42-добовому віці (по 10 голів із кожної групи).

Перед забоєм курчат піддавали оглушенню електричним струмом за допомогою пристрою для електрооглушення птиці Le Reve («FAF», Франція).

У дослідженні застосовували макроскопічні, морфометричні та статистичні методи (Horalskyi et al., 2019). Для проведення макроскопічних досліджень і органометричного аналізу печінку відпрепарувували з грудо-черевної порожнини. Визначали лінійні параметри, а також абсолютну та відносну масу органа і його часток.

Під час кількісного макроскопічного дослідження враховували такі морфометричні показники: висоту печінки (ВП), ширину печінки (ШП), абсолютну масу печінки (АМП), відносну масу печінки (ВМП), абсолютну масу правої частки (АМПЧ), абсолютну масу лівої частки (АМЛЧ), відносну масу правої частки (ВМПЧ), відносну масу лівої частки (ВМЛЧ), коефіцієнт відношення абсолютної маси правої частки до маси печінки, коефіцієнт відношення абсолютної маси лівої частки до маси печінки, а також коефіцієнт співвідношення мас правої і лівої часток.

Абсолютну масу печінки та її часток визначали шляхом зважування. Відносну масу печінки обчислювали за формулою:

$$BM = (AM / MT) \times 100 \%,$$

де АМ – абсолютна маса печінки, МТ – маса тіла тварини.

Лінійні параметри органа (довжину та ширину) визначали шляхом прямого вимірювання.

Індекс розвитку печінки (ІРП) визначали за формулою:

$$IP = (DP / SP) \times 100,$$

де ДП – довжина органа, ШП – ширина органа.

Анатомічну номенклатуру структур печінки наведено відповідно до Міжнародної ветеринарної анатомічної номенклатури (2012) (Khomych et al., 2012).

Обробку отриманих цифрових даних проводили варіаційно-статистичними методами з використанням програми Microsoft Excel. Визначали середнє арифметичне (М), похибку середнього (m), а також вірогідність різниць між показниками за критерієм Стьюдента. Різницю вважали статистично достовірною при  $p < 0,05$ ;  $p < 0,01$ ;  $p < 0,001$  (Horalskyi et al., 2019).

Протокол дослідження був схвалений комісією з біоетики та затверджений Національним університетом біоресурсів і природокористування України.

При проведенні досліджень інструменти ШП не були використані.

**Результати й обговорення.** За результатами наших досліджень, печінка однодобових курчат-бройлерів кросу Кобб 500 коричневого кольору (рис. 1; 2). Вона розміщена у грудо-черевній порожнині у вентрокаудальному напрямку: від третього міжреберного проміжку аж до кінці груднини. Вентральна печінка межує з грудниною, а дорсокраніально зі серцем, легенями, м'язовою частиною шлунка та з 12-типалою кишкою.

За морфологічною будовою, краніальною та каудальною вирізками, що знаходяться на відповідних краях печінки, вона чітко поділена на праву та ліву частки, між якими розташована верхівка серця (рис 1; 2).

Ліва частка за розмірами та її абсолютною масою, набагато менша ніж права та має проміжний відросток, вона внутрішньо-часточковою вирізкою виразно поділена на більшу латеральну та меншу медіальну частини (рис. 1;2; табл. 3).

На нутрощевій поверхні печінки виявляється заглиблення, ворота печінки, через які у печінку прямують печінкові артерії, ворітні вени та нерви, а виходять печінкова протока та

лімфатичні судини. На нутрощевій поверхні правої частки органа знаходиться жовчний міхур.

На печінці чітко диференціюється парієтальна (пристінна) та вісцеральна (нутрощева) поверхні), краніальний, каудальний і правий та лівий латеральний краї (рис. 1А). Пристінна поверхня органа прилягає до вентральної поверхні грудо-черевної порожнини, тому вона випукла і гладкої форми. Нутрощена поверхня печінки трохи ввігнута, до неї прилягають селезінка шлунок та 12-типала кишка, які формують на вісцеральній поверхні відповідні втиснення. Краніальний край печінки курчат-бройлерів тупий, каудальний та латеральні краї – гострі (рис. 1Б). На краніальному краї виявляється стравохідне втиснення та знаходиться каудальна порожниста вена.

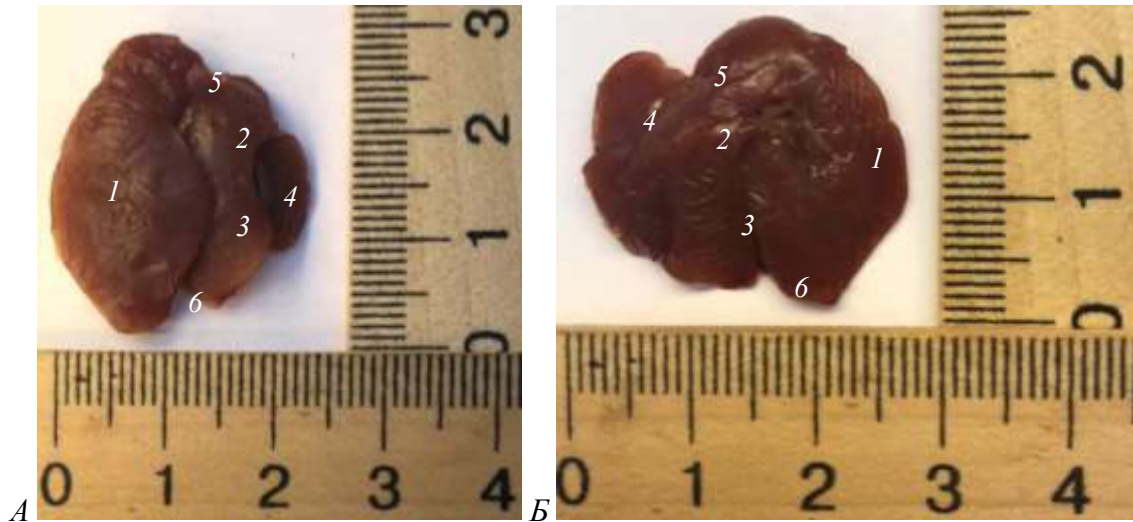


Рис. 1. Макроскопічна будова печінки: А – парієтальна поверхня; Б – вісцеральна поверхня курчати однодобового віку контрольної групи: 1 – права частка; 2 – ліва частка; 3 – латеральна частина лівої частки; 4 – медіальна частина лівої частки; 5 – краніальна вирізка; 6 – каудальна вирізка. Макропрепарат.

Морфотопографія та морфоархітектоніка печінки у курчат-бройлерів кросу Cobb 500 дослідної групи 14-, 28- та 42-добового віку порівняно з контролем загалом відповідала анатомічній будові печінки тварин контрольної групи. Водночас відзначалися відмінності за щільністю тканини, забарвленням та органометричними показниками (довжина, ширина, абсолютна та відносна маса печінки і її часток).

У курчат-бройлерів 14-добового віку як у контрольній, так і у дослідній групах встановлено збільшення лінійних параметрів печінки порівняно з однодобовими тваринами. Консистенція органа ставала більш щільною (рис. 2А). У дослідній групі забарвлення печінки було більш вираженим і характеризувалося жовтувато-коричневим відтінком порівняно з контрольною (рис. 2Б).

У птиці 28-добового віку печінка як у контрольній, так і у дослідній групах зберігала аналогічну морфоархітектоніку, як і у попередньому віковому періоді. Водночас її поверхня характеризувалася неоднорідним забарвленням – вишневого кольору з вогнищеводифузними ділянками світло-коричневого відтінку, що більш виражено спостерігалось у курчат контрольної групи (рис. 3).

У курчат-бройлерів 42-добового віку лінійні параметри печінки (довжина, ширина) порівняно з попередніми віковими групами продовжували зростати. Орган набував більш щільної консистенції, а його поверхня мала нерівномірне забарвлення – темно-вишневого кольору з коричневим матовим відтінком (рис. 4).

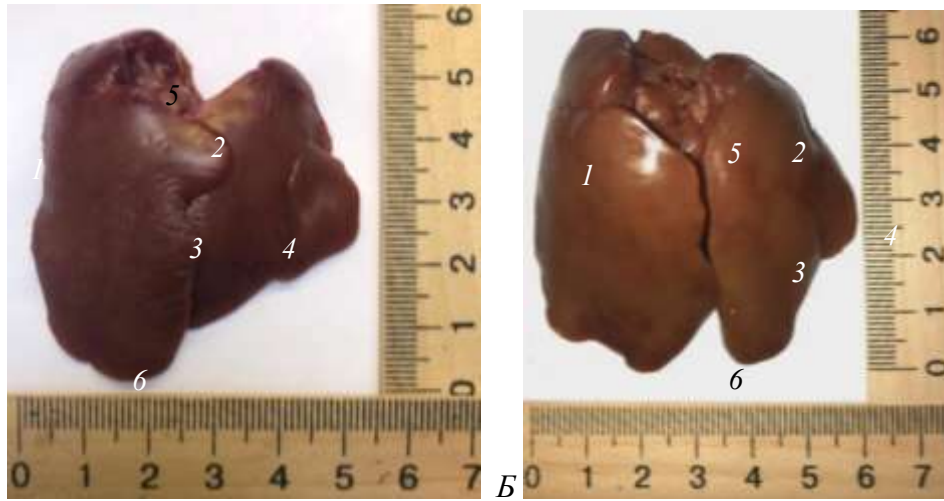


Рис. 2. Макроскопічна будова печінки (парієтальна поверхня) курчати 14-добового віку: А – контрольної групи; Б – дослідної групи: 1 – права частка; 2 – ліва частка; 3 – латеральна частина лівої частки; 4 – медіальна частина лівої частки; 5 – краніальна вирізка; 6 – каудальна вирізка. Макропрепарат

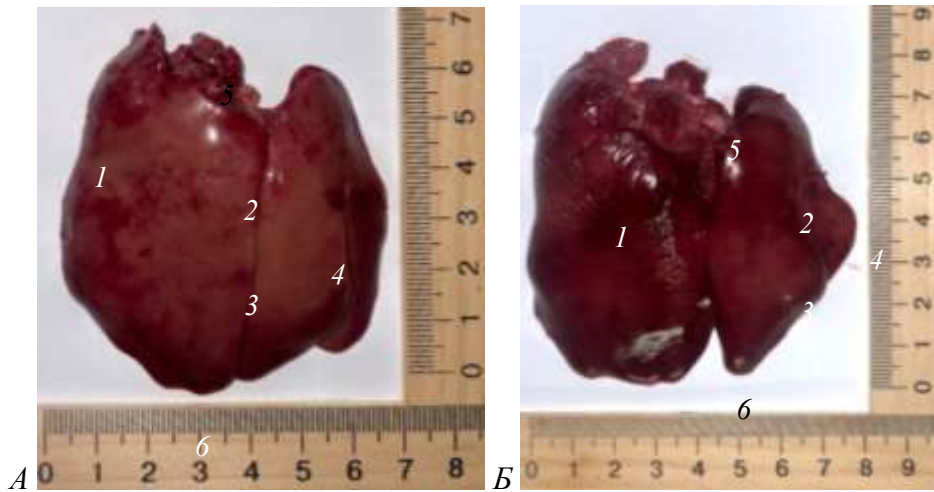


Рис. 3. Макроскопічна будова печінки (парієтальна поверхня) курчати 28-добового віку: А – контрольної групи; Б – дослідної групи: 1 – права частка; 2 – ліва частка; 3 – латеральна частина лівої частки; 4 – медіальна частина лівої частки; 5 – краніальна вирізка; 6 – каудальна вирізка. Макропрепарат.

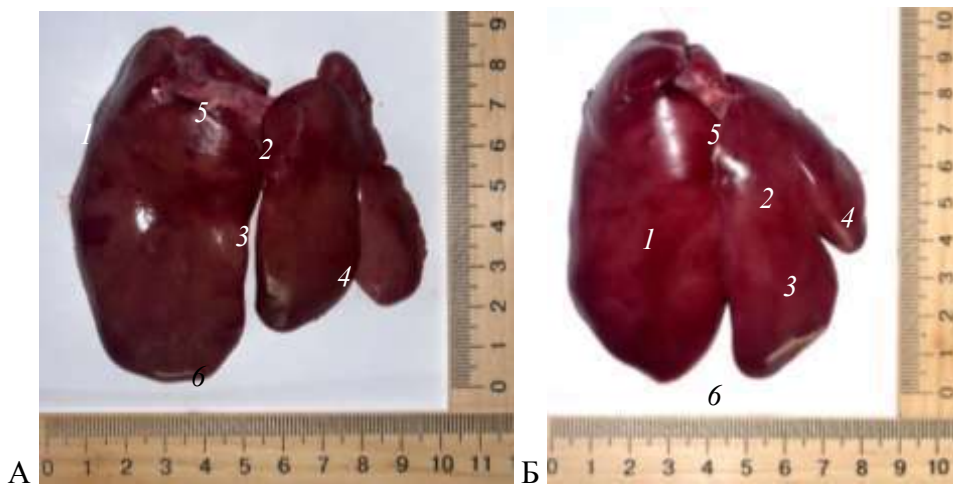


Рис. 4. Макроскопічна будова печінки (парієтальна поверхня) курчати 42-добового віку: А – контрольної групи; Б – дослідної групи: 1 – права частка; 2 – ліва частка; 3 – латеральна частина лівої частки; 4 – медіальна частина лівої частки; 5 – краніальна вирізка; 6 – каудальна вирізка. Макропрепарат.

Важливим морфологічним критерієм розвитку та морфофункціонального стану органів і тканин у тварин є органометричні дослідження, які дають змогу встановити кількісні характеристики організму в процесі онто- та філогенезу, а також оцінити вплив різних чинників довкілля та біологічно активних і пробіотичних добавок (Gobeli et al., 2017; Gul et al., 2020; Muktyaz et al., 2017; Gibbons et al., 2015; Awad et al., 2009; Tomczyk et al., 2024; Iakubchak et al., 2024).

За результатами лінійних промірів печінки встановлено, що у курчат-бройлерів контрольної та дослідної груп однодобового віку її параметри були подібними: у контрольній групі довжина становила  $3,1 \pm 0,17$  см, ширина –  $2,4 \pm 0,21$  см, у дослідній – відповідно  $3,0 \pm 0,16$  см і  $2,3 \pm 0,18$  см. Індекс розвитку печінки дорівнював  $134,03 \pm 5,6$  % у контролі та  $138,96 \pm 5,81$  % у дослідній групі (табл. 2).

У курчат контрольної групи 14-добового віку, порівняно з однодобовими, довжина і ширина печінки достовірно ( $p < 0,001$ ) зростали: довжина – у 1,97 раза, ширина – у 2,16 раза (табл. 2). Водночас індекс розвитку печінки зменшувався і становив  $121,83 \pm 5,09$  %.

У дослідній групі 14-добового віку порівняно з контрольною групою аналогічного віку істотних змін лінійних параметрів печінки не встановлено, відзначалася лише тенденція до їх збільшення. Індекс розвитку печінки у дослідній групі також мав тенденцію до зниження і становив  $116,78 \pm 4,88$  %, тоді як у контрольній групі –  $121,83 \pm 5,09$  % (табл. 2; рис. 5).

У курчат-бройлерів 28-добового віку показники довжини та ширини печінки в обох групах порівняно з 14-добовим віком зростали: у контрольній групі — відповідно у 1,07 та 1,13 раза, у дослідній – у 1,15 та 1,21 раза. Порівняно з контролем у дослідній групі встановлено достовірне ( $p < 0,05$ ) збільшення довжини печінки у 1,15 раза та її ширини – у 1,17 раза. При цьому індекс розвитку печінки у дослідній групі становив  $107,44 \pm 4,49$  %, тоді як у контрольній –  $112,09 \pm 4,69$  % (табл. 2; рис. 5).

У курчат-бройлерів 42-добового віку печінка характеризувалася подальшим збільшенням лінійних параметрів. Її довжина та ширина порівняно з попередньою віковою групою достовірно ( $p < 0,05$ ) зростали як у контрольній, так і у дослідній групах (табл. 2). Водночас суттєвих відмінностей між групами не виявлено. Індекс розвитку печінки зменшувався до 101 % у контрольній групі та до 99 % у дослідній (табл. 2; рис. 5).

Отримані результати свідчать про те, що у процесі онтогенетичного розвитку курчат-бройлерів зростання лінійних параметрів та маси печінки відбувається переважно за рахунок більш інтенсивного збільшення її ширини порівняно з довжиною, як у контрольній, так і у дослідній групах.

Таблиця. 2

**Морфометрія лінійних промірів печінки курчат-бройлерів контрольної та дослідної груп ( $M \pm m$ ;  $n=10$ )**

Показники	Вік птиці							
	1 доба		14 діб		28 діб		42 доби	
	Контроль	Дослід	Контроль	Дослід	Контроль	Дослід	Контроль	Дослід
Довжина печінки (см)	$3,1 \pm 0,17$	$3,0 \pm 0,16$	$6,1 \pm 0,3$	$6,5 \pm 0,34$	$6,5 \pm 0,3$	$7,5 \pm 0,37^*$	$9,4 \pm 0,21$	$9,5 \pm 0,33$
Ширина печінки (см)	$2,4 \pm 0,21$	$2,3 \pm 0,18$	$5,3 \pm 0,41$	$5,8 \pm 0,48$	$6,0 \pm 0,41$	$7,0 \pm 0,29^*$	$9,3 \pm 0,19$	$9,6 \pm 0,23$
Індекс розвитку печінки (%)	$134,03 \pm 5,6$	$138,96 \pm 5,81$	$121,83 \pm 5,09$	$116,78 \pm 4,88$	$112,09 \pm 4,69$	$107,44 \pm 4,49$	$101,63 \pm 4,25$	$98,95 \pm 4,14$

Примітка: \* -  $p \leq 0,05$ ; \*\* -  $p \leq 0,01$ ; \*\*\* -  $p \leq 0,001$  по відношенню до контрольної групи аналогічної групи.

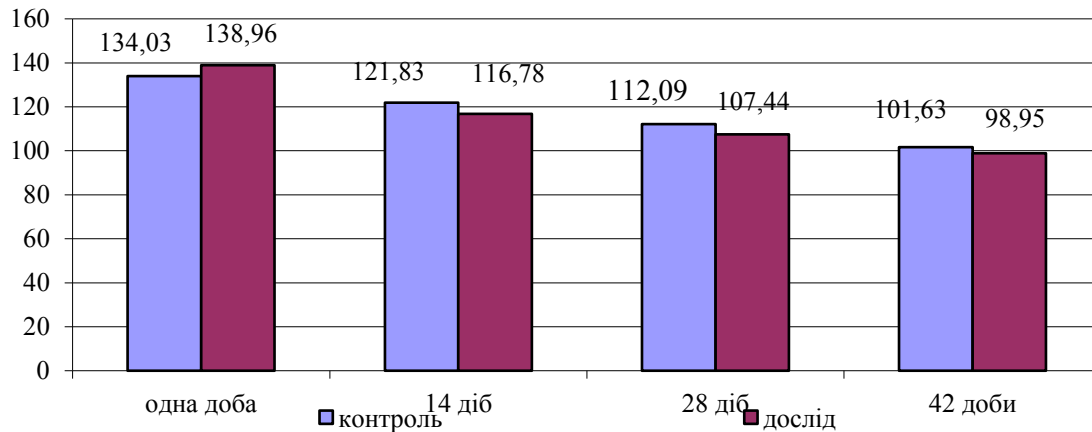


Рис. 5. Індекс розвитку печінки курчат-бройлерів контрольної та дослідної групи.

Важливим показником морфофункціонального стану організму тварин є визначення абсолютної (АМ) та відносної маси (ВМ) органів і їх структурних компонентів, що широко застосовується у клінічній та експериментальній ветеринарній медицині (Horalskyi et al., 2022). Відомо, що ці показники залежать від віку, виду, породи тварин і можуть істотно змінюватися за дії різних факторів, зокрема патологічних процесів, фармакологічних препаратів і кормових добавок (Varkholiak et al., 2022).

За результатами наших досліджень встановлено, що абсолютна маса печінки у курчат-бройлерів контрольної групи однодобового віку становила  $2,2 \pm 0,14$  г. У курчат дослідної групи цей показник був подібним (табл. 3).

У 14-добовому віці як у контрольній, так і у дослідній групах спостерігали достовірне ( $p < 0,001$ ) збільшення абсолютної маси печінки більш ніж у 6 разів порівняно з однодобовими курчатами. При цьому у дослідній групі відзначали лише тенденцію до підвищення цього показника відносно контролю (табл. 3).

У 28-добовому віці абсолютна маса печінки порівняно з 14-добовим віком достовірно ( $p < 0,001$ ) зростала і становила у контрольній групі  $28,2 \pm 1,71$  г. У дослідній групі цей показник був достовірно ( $p < 0,05$ ) більшим у 1,15 раза і дорівнював  $32,3 \pm 1,07$  г (табл. 3).

У 42-добовому віці абсолютна маса печінки продовжувала достовірно ( $p < 0,001$ ) зростати порівняно з попереднім віковим періодом: у контрольній групі – у 1,7 раза, у дослідній – у 1,6 раза. Водночас у дослідній групі відносно контролю відзначали лише тенденцію до збільшення цього показника (табл. 3).

Відносна маса печінки прямо залежить від маси тіла тварин і абсолютної маси органа, тому її значення змінюється у процесі онтогенетичного розвитку (Horalskyi et al., 2023). У однодобових курчат ВМ печінки становила  $4,39 \pm 0,53$  % у контрольній групі та  $4,07 \pm 0,17$  % у дослідній (табл. 3).

У 14-добовому віці цей показник залишався на подібному рівні –  $4,25 \pm 0,27$  % у контролі та  $4,35 \pm 0,34$  % у дослідній групі, що свідчить про пропорційне зростання маси печінки відносно маси тіла.

У подальшому, у 28- та 42-добовому віці, відносна маса печінки достовірно зменшувалася. Зокрема, у 28-добовому віці ВМ печінки у контрольній групі знижувалася у 1,9 раза (до  $2,27 \pm 0,12$  %;  $p < 0,01$ ), у дослідній – у 1,75 раза (до  $2,48 \pm 0,10$  %). У 42-добовому віці порівняно з 28-добовим періодом цей показник зменшувався у 1,32 раза у контролі та у 1,38 раза у дослідній групі ( $p < 0,05$ ) (табл. 3). Це свідчить про більш інтенсивне зростання маси тіла тварин порівняно з масою печінки.

**Морфометрія абсолютної та відносної маси печінки та її складових у курчат-бройлерів контрольної та дослідних груп (M±m; n=10)**

Показники		Групи птиці							
		Одна доба		14 діб		28 діб		42 доби	
		Контроль	Дослід	Контроль	Дослід	Контроль	Дослід	Контроль	Дослід
Маса тіла, г		51,8± 2,36	51,58 ±1,94	322,6± 9,14	330,2± 8,88	1240,4± 34,18	1300,8± 26,78	2916,5± 115,89	2990,6± 133,82
Абсолютна маса печінки, г		2,2± 0,14	2,1 ±0,14	13,6± 0,39	14,2± 0,65	28,2± 1,71	32,3± 1,07	49,6± 2,16	52,7± 1,35
Відносна маса печінки, %		4,39± 0,53	4,07 ±0,17	4,25± 0,27	4,35± 0,34	2,27± 0,12	2,48± 0,1	1,72± 0,08	1,79± 0,1
АМ правої частки (г)		1,38± 0,07	1,34 ±0,05	8,76± 0,18	8,33± 0,17	18,12± 0,32	20,02± 0,72	32,66± 112	33,33± 0,93
ВМ правої частки (%)		64,16± 3,72	66,09 ±5,06	65,5± 2,54	60,45± 4,42	66,06± 4,01	62,91± 3,45	66,61± 2,71	63,64± 2,47
АМ лівої частки (г)	Загальна АМ лівої частки	0,83± 0,02	0,76 ±0,03	4,84± 0,22	5,87± 0,32	10,08± 0,32	12,28± 0,45	16,94± 1,14	19,37± 0,48
	АМ латеральної частини	0,68± 0,02	0,63 ±0,03	3,98± 0,19	4,79± 0,13	8,16± 0,08	9,92± 0,37	12,88± 0,94	14,66± 0,34
	АМ медіальної частини	0,15± 0,01	0,13 ±0,008	0,86± 0,09	1,08± 0,22	1,92± 0,36	2,36± 0,17	4,06± 0,53	4,71± 0,45
ВМ лівої частки (%)	Загальна ВМ	35,84± 3,72	33,91 ±5,06	36,03± 3,48	39,55± 4,42	34,32± 3,85	37,09± 3,45	33,39± 3,2	36,36± 2,47
	Латеральна частина	28,11± 2,95	26,26 ±4,76	29,37± 1,38	30,9± 3,88	26,08± 2,51	28,93± 2,9	25,92± 2,58	27,98± 1,67
	Медіальна частина	7,73± 2,29	7,66 ±0,83	7,81± 1,28	8,64± 2,11	8,24± 1,95	8,16± 0,8	7,46± 1,16	8,38± 1,02
Коефіцієнт відношення АМ латеральної частини лівої частки до її АМ медіальної частини		1:4,53	1:4,85	1:4,63	1:4,44	1:4,25	1:4,2	1:3,17	1:3,11
Коефіцієнт відношення АМ правої частки до АМ маси печінки		1:0,63	1: 0,64	1:0,64	1:0,59	1:0,64	1:0,62	1:0,66	1:0,63
Коефіцієнт відношення АМ лівої частки до АМ маси печінки		1:0,38	1:0,36	1:0,36	1:0,41	1:0,36	1:0,38	1:0,34	1:0,37
Коефіцієнт відношення АМ маси правої частки печінки до АМ лівої		1:1,66	1:1,76	1:1,81	1:1,42	1:1,8	1:1,63	1:1,93	1:1,72

Примітка: \* - p≤0,05; \*\* - p≤0,01; \*\*\* - p≤0,001 по відношенню до контрольної групи.

Аналіз морфометричних показників часток печінки показав, що абсолютна маса як правої, так і лівої часток зростала з віком. При цьому у всіх вікових групах як у контрольних, так і у дослідних тварин більшу масу мала права частка печінки, тоді як ліва була меншою (табл. 3).

Відносна маса правої частки перевищувала 60 % загальної маси печінки, тоді як частка лівої частки становила до 37 %. Такі співвідношення були подібними у всіх вікових і дослідних групах, що свідчить про закономірний характер розвитку печінки в онтогенезі.

Коефіцієнт співвідношення маси правої частки до загальної маси печінки у всіх вікових групах був вищим, ніж аналогічний показник для лівої частки, що підтверджує більш інтенсивний розвиток правої частки органа.

Водночас органомеричні показники печінки у курчат-бройлерів дослідної групи порівняно з контрольною суттєво не відрізнялися ( $p>0,05$ ), що свідчить про відсутність негативного впливу пробіотичного комплексу біфідо- і лактобактерій та підтверджує його безпечність і позитивний вплив на організм тварин.

## В И С Н О В К И

Абсолютна маса печінки у курчат-бройлерів дослідної групи за умов годівлі збалансованим комбікормом і впоювання води з додаванням пробіотичного препарату порівняно з контролем суттєво не змінюється; відзначається лише тенденція до її збільшення.

У процесі онтогенетичного розвитку абсолютна маса печінки прямо залежить від приросту маси тіла тварин. Водночас відносна маса печінки є найбільшою на ранніх етапах розвитку (1-ша та 14-та доби), що свідчить про пропорційне зростання органа відносно маси тіла. У 28- та 42-добовому віці відносна маса печінки достовірно зменшується, що зумовлено більш інтенсивним приростом маси тіла порівняно з масою органа.

У курчат-бройлерів дослідної групи показники відносної маси печінки в усіх вікових періодах не відрізняються від контрольних, що свідчить про відсутність негативного впливу та підтверджує позитивну дію пробіотичного комплексу біфідо- і лактобактерій.

Зростання лінійних параметрів і абсолютної маси печінки в онтогенезі як у контрольній, так і у дослідній групах відбувається переважно за рахунок збільшення ширини органа порівняно з його довжиною, що підтверджується зниженням індексу розвитку печінки з віком.

У всіх вікових групах як у контрольних, так і у дослідних тварин більшу абсолютну масу має права частка печінки, тоді як ліва частка є меншою. Відносна маса правої частки перевищує 60 % загальної маси печінки, тоді як ліва становить до 37 %, що відображає закономірності морфогенезу органа.

Коефіцієнти співвідношення маси правої частки печінки до загальної маси органа є вищими порівняно з відповідними показниками лівої частки, що свідчить про більш інтенсивний розвиток правої частки. Водночас відсутність достовірних відмінностей між дослідною та контрольною групами підтверджує позитивний і безпечний вплив пробіотичного комплексу біфідо- і лактобактерій на організм курчат-бройлерів.

**Перспективи досліджень.** Подальші дослідження доцільно спрямувати на поглиблене вивчення впливу пробіотичного комплексу біфідо- і лактобактерій на морфофункціональний стан печінки курчат-бройлерів із використанням гістологічних, гістохімічних та ультраструктурних методів. Перспективним є також дослідження біохімічних і молекулярно-біологічних показників функціональної активності печінки, зокрема показників білкового, ліпідного та вуглеводного обміну.

**Відомості про конфлікт інтересів.** Автори стверджують про відсутність конфлікту інтересів щодо викладу та результатів досліджень.

## References

- Awad, W.A., Ghareeb, K., Abdel-Raheem, S., & Böhm, J. (2009). Effects of dietary inclusion of probiotic and synbiotic on growth performance, organ weights, and intestinal histomorphology of broiler chickens. *Poultry science*, 88(1), 49–56. <https://doi.org/10.3382/ps.2008-00244>
- Barceloux, D.G. (1999) Chromium. *Journal of Toxicology: Clinical Toxicology*, 37, 173–194. <http://dx.doi.org/10.1081/clt-100102418>
- Demus, N. (2018). Morphology, histo- and cytometry of ruminants' liver. *Scientific*

Messenger of LNU of Veterinary Medicine and Biotechnologies. Series: Veterinary Sciences, 20(83), 56–60. <https://doi.org/10.15421/nvlvet8311>

Demus, N.V., Markov, Z.F., & Lysenko, M.Yu. (2017). Morfolohiia, vmist ta lokalizatsiia hlikohenu u pechintsi statevozrilykh kroliv [Morphology, content and localization of glycogen in the liver of sexually mature rabbits]. *Visnyk ZhNAEU. Zhytomyr*, 3(1(60)), 47–53 [in Ukrainian].

Gibbons, D., Morrissey, C., Mineau, P. (2015). A review of the direct and indirect effects of neonicotinoids and fipronil on vertebrate wildlife. *Environ Sci Pollut Res Int.*, 22(1), 103–118. <https://doi.org/10.1007/s11356-014-3180-5>

Gobeli, A., Crossley, D., 2nd, Johnson, J., & Reyna, K. (2017). The effects of neonicotinoid exposure on embryonic development and organ mass in northern bobwhite quail (*Colinus virginianus*). *Comparative biochemistry and physiology. Toxicology & pharmacology : CBP*, 195, 9–15. <https://doi.org/10.1016/j.cbpc.2017.02.001>

Goralskyi, L.P., Demus, N.V., Sokulskyi, I.M., Gutyj, B.V., Kolesnik, N.L., & Pavliuchenko, O.V. (2024). Peculiarities of the macro- and micromorphology of the liver of fish of the carp family (Cyprinidae) in a comparative aspect. *Scientific Messenger of LNU of Veterinary Medicine and Biotechnologies. Series: Veterinary Sciences*, 26(114), 217–226. <https://doi.org/10.32718/nvlvet11432>

Gul, S.T., Ahamd, I., Saleemi, M.K., Ahmad, M., Ahmad, L., & Khan, A. (2020). Toxicopathological effects of thiamethoxam on hemato-biochemical and productive performance of commercial laying hens. *Pak Vet J*, 40(4), 449–454. <http://dx.doi.org/10.29261/pakvetj/2020.052>

Horalskyi L.P., Demus N.V., Sokulskyi I.M., Hutyi B.V., Pavliuchenko O.V., Shevchuk S. Yu. (2025). Osoblyvosti morfolohii pechinky strokatoho tovstolobyka (*Hypophthalmichthys nobilis*) [Peculiarities of the morphology of the liver of the spotted silver carp (*Hypophthalmichthys nobilis*)]. *Ukrainskyi zhurnal pryrodnychkh nauk*, 12, 16–32. [in Ukrainian]. <https://doi.org/10.32782/naturaljournal.12.2025.2>

Horalskyi, L.P. (1998). Histo- ta tsytomorfometrychna kharakterystyka pechinky zhuinykh [Histo- and cytomorphometric characteristics of ruminant liver]. *Visnyk Bilotserkivskoho derzhavnoho ahrarnoho universytetu*, 6(2), 15–17 [in Ukrainian].

Horalskyi, L.P., Demus, N.V., Khomenko, Z.V., Sokulskyi, I.M., & Nikitina, Y.O. (2019). Morphological features of livers of sexual mature dogs. *Scientific Messenger of LNU of Veterinary Medicine and Biotechnologies. Series: Veterinary Sciences*, 21(94), 61–65. <https://doi.org/10.32718/nvlvet9411>

Horalskyi, L.P., Demus, N.V., Sokulskyi, I.M., Gutyj, B.V., Kolesnik, N.L., Pavliuchenko, O.V., & Horalska, I.Y. (2023). Species specifics of morphology of the liver of the fishes of the Cyprinidae family. *Regulatory Mechanisms in Biosystems*, 14(2), 234-241. <https://doi.org/10.15421/022335>

Horalskyi, L.P., Demus, N.V., Sokulskyi, I.M., Gutyj, B.V., Kolesnik, N.L., Pavliuchenko, O.V., & Shevchuk, S.Y. (2025). Histological and ultramicroscopic features of the liver of *Hypophthalmichthys nobilis*. *Regulatory Mechanisms in Biosystems*, 16(2), e25053. <https://doi.org/10.15421/0225053>

Horalskyi, L.P., Khomych, V.T., & Kononskyi, O.I. (2019). Basics of histological technique and morphofunctional research methods in normal and pathological conditions: teaching. manual *Zhytomyr, Polissya*.

Horalskyi, L.P., Ragulya M.R., Glukhova, N.M., Sokulskiy, I.M., Kolesnik, N.L., Dunaievskaya, O.F., Gutyj, B.V., & Goralska, I.Y. (2022). Morphology and specifics of morphometry of lungs and myocardium of heart ventricles of cattle, sheep and horses. *Regulatory Mechanisms in Biosystems*, 13(1), 53–59. <https://doi.org/10.15421/022207>

Horalskyi, L., Ragulya, M., Kolesnik, N., & Sokulskyi, I. (2023). Peculiarities of organometry and morphoarchitectonics of the heart of the Domestic ram (*Ovis aries* L., 1758).

Ukrainian Journal of Veterinary Sciences, 14(4), 40–58.  
<https://doi.org/10.31548/veterinary4.2023.40>

Horalskyi, L., Sokulskyi, I., Ragulya, M., Kolesnik, N., & Ordin, Yu. (2023). Morphology, organo- and histometric features of the heart and lungs of a sexually mature domestic dog (*Canis Lupus Familiaris* L., 1758). *Scientific Horizons*, 26(12), 9–21.  
<https://doi.org/10.48077/scihor12.2023.09>

Khomych, V.T. (2013). *Lektsii z tsytolohii, embriolohii ta histolohii sviiskykh tvaryn* [Lectures on cytology, embryology and histology of domestic animals]. K. : Vyd-vo TOV «Ahrar Media Hrup» [in Ukrainian].

Khomych, V.T., Levchuk, V.S., Horalskyi, L.P ta in. (2012). *Mizhnarodna veterynarna anatomichna nomenklatura* [International veterinary anatomical nomenclature]. *Navchalnyi posibnyk. Druhe vydannia. Zhytomyr «Polissia»* [in Ukrainian].

Khomych, V.T., Mazurkevych, T.A., Dyshliuk, N.V. ta in. (2019). *Mizharodna veterynarna histolohichna nomenklatura* [International Veterinary Histological Nomenclature]. *NUBiP* [in Ukrainian].

Malik, M., Hussain, S., Malik, F. et. al. (2011). The effect of supplemental dietary chromium on blood glucose, body weight and liver enzymes of rabbits. *Journal of Medicinal Plants Research*, 5(16), 3940–3945.

Mertz, W. (1998). Interaction of chromium with insulin: a progress report. *Nutrition reviews*, 56(6), 174–177. <https://doi.org/10.1111/j.1753-4887.1998.tb06132.x>

Mooney, K.W., & Cromwell, G.L. (1997). Efficacy of chromium picolinate and chromium chloride as potential carcass modifiers in swine. *Journal of animal science*, 75(10), 2661–2671.  
<https://doi.org/10.2527/1997.75102661x>

Moonsie-Shageer, S., & Mowat, D.N. (1993). Effect of level of supplemental chromium on performance, serum constituents, and immune status of stressed feeder calves. *Journal of animal science*, 71(1), 232–238. <https://doi.org/10.2527/1993.711232x>

Muktyaz, H., & Vishram, S. (2017). Effect on chick embryos development after exposure to neonicotinoid insecticide imidacloprid. *Journal of Anatomical Society of India*, 65(2), 83–89.  
<https://doi.org/10.1016/j.jasi.2017.01.012>

Ostapyuk, A.O., Gutyj, B.V., Kozenko, O.V., Dvyluk, I.V., Shcherbatyi, A.R., Magrelo, N. V., Martyshuk, T.V., Klym, H.V., Krempa, N.Yu., Vus, U.M., Vysotskyi, A.O. (2024). The influence of milk thistle, metifen and silimevit on the protein synthesis function of the liver of laying hens under cadmium load. *Scientific Messenger of Lviv National University of Veterinary Medicine and Biotechnologies. Series: Veterinary sciences*, 26(115), 57–63.  
<https://doi.org/10.32718/nvlvet11508>

Pearson, E.G., Dirksen, G., Meyer, J., Seitz, A., & Rowe, K.E. (1995). Evaluation of liver function tests in neonatal calves. *Journal of the American Veterinary Medical Association*, 207(11), 1466–1469.

Pohorielov, M.V., Bumeister, V.I., Tkach, H.F., Bonchev, S.D., Sikora, V.Z., Sukhodub, L. F., Danylchenko, S.M. (2010). *Makro- ta mikroelementy (obmin, patolohiia ta metody vyznachennia): monohrafiia* [Macro- and microelements (metabolism, pathology and methods of determination): monograph]. Sumy: Vyd-vo SumDU [in Ukrainian].

Solohub, L.I., Antoniuk, H.L., & Babych, N.O. (2007). *Khrom v orhanizmi liudyny i tvaryn. Biokhimichni, imunolohichni ta ekolohichni aspekty* [Chromium in humans and animals. Biochemical, immunological and ecological aspects]. L.: Yevrosvit [in Ukrainian].

Tomczyk, G., Niczyporuk, J.S., Kozdruń, W., Sawicka-Durkalec, A., Bocian, Ł., Barabasz, M., & Michalski, M. (2024). Probiotic supplementation as an alternative to antibiotics in broiler chickens. *Journal of veterinary research*, 68(1), 147–154. <https://doi.org/10.2478/jvetres-2024-0009>

Varkholiak, I.S., Gutyj, B.V., Zolototska, O.B., Goralskyi, L.P., Sokulskyi, I.M., Khalak, V.I., Parchenko, V.V., Shcherbatyy, A.R., Martyshuk, T.V., & Guta, Z.A. (2022). Experimental

assessment of the toxicity of a cardiac drug based on a phosphodiesterase-3 inhibitor and ethylmethylhydroxypyridine succinate. *Scientific Messenger of LNU of Veterinary Medicine and Biotechnologies*. Series: Veterinary Sciences, 24(105), 109–119.

<https://doi.org/10.32718/nvlvet10516>

Vovkotrub, V., Iakubchak, O., Horalskyi, L., Vovkotrub, N., Shevchenko, L., Shynkaruk, N., Rozbytska, T., Slyva, Y., Tupitska, O., & Shtonda, O. (2023). The microscopic structure of pork neck after cooling with showering stiving and processing by culture *Lactobacillus sakei*. *Potravinarstvo Slovak Journal of Food Sciences*, 17, 759–776. <https://doi.org/10.5219/1905>

Vus, U.M., & Gutyj, B.V. (2025). The effect of Devivit Carnitine on the functional state of the liver in rats under experimental carbon tetrachloride intoxication. *Ukrainian Journal of Veterinary and Agricultural Sciences*, 8(3), 3–7. <https://doi.org/10.32718/ujvas8-3.01>

Yamamoto, A., Wada, O., & Ono, T. (1984). Distribution and chromium-binding capacity of a low-molecular-weight, chromium-binding substance in mice. *Journal of inorganic biochemistry*, 22(2), 91–102. [https://doi.org/10.1016/0162-0134\(84\)80018-5](https://doi.org/10.1016/0162-0134(84)80018-5)