

УДК 619:636.1:591.424

DOI <https://doi.org/10.32782/NSER/2026-2.16>

МАКРО- ТА МІКРОСКОПІЧНА БУДОВА ЛЕГЕНЬ ЖАБИ ТРАВ'ЯНОЇ (*RANA TEMPORARIA FAMILIARIS L., 1758*)

Горальський Леонід Петрович

доктор ветеринарних наук, професор,
професор кафедри зоології, біологічного
моніторингу та охорони природи
Житомирського державного університету імені Івана Франка
ORCID ID: 0000-0002-4251-614X

Цанько Іван Володимирович

аспірант кафедри зоології, біологічного
моніторингу та охорони природи
Житомирського державного університету імені Івана Франка
ORCID ID: 0009-0002-8416-5672

Романюк Руслана Костянтинівна

доктор педагогічних наук, професор,
професор кафедри зоології, біологічного
моніторингу та охорони природи
Житомирського державного університету імені Івана Франка
ORCID ID: 0000-0002-6306-7427

Гутий Богдан Володимирович

доктор ветеринарних наук, професор,
завідувач кафедри гігієни, санітарії та загальної ветеринарної профілактики
імені М. Демчука
Львівського національного університету ветеринарної медицини
та біотехнології імені С.З. Гжицького
ORCID ID: 0000-0002-5971-8776

Колеснік Наталія Леонідівна

кандидат ветеринарних наук, доцент,
доцент кафедри внутрішньої патології та морфології
Поліського національного університету
ORCID ID: 0000-0001-7741-87530

Рудь Олег Григорович

кандидат ветеринарних наук, доцент,
доцент кафедри біології, здоров'я людини та фізичної терапії
Рівненського державного гуманітарного університету
ORCID ID: 0000-0003-3153-661X

Куцоконь Лілія Павлівна

старший викладач кафедри біології, здоров'я людини та фізичної терапії
Рівненського державного гуманітарного університету
ORCID ID: 0000-0003-1128-331X

© Горальський Л. П., Цанько І. В., Романюк Р. К., Гутий Б. В., Колеснік Н. Л., Рудь О. Г., Куцоконь Л. П., 2026



Стаття поширюється на умовах
ліцензії відкритого доступу CC BY 4.0

У статті за використанням макроскопічних, мікроскопічних, морфометричних та статистичних методів досліджень, подані результати щодо морфотопографії та морфологічної будови легень жаби трав'яної. За даними досліджень встановлено, що у процесі еволюційного розвитку амфібій, представником яких є жаба трав'яна, у будові органів дихання відбуваються певні зміни, щодо удосконалення дихальної системи, у зв'язку появою у них легень. Легені жаби топографічно знаходяться у краніальній частині порожнини тіла, медіально прилягають до стравоходу, вентрально межують з правим і лівим передсердям. Латерально права легень прилягає до правої частки печінки, відповідно ліва до кардіальної частини шлунка. Легені, це парний, темно-рожевого кольору орган, що сформований правою та лівою легенями, являючи собою продовгуваті, овальної форми парні мішкоподібні утвори. Їх абсолютна маса дорівнює 0,12 г, відносна – 0,18%. Згідно індексу розвитку легень, який в середньому становить 42%: (правої – 43,12%; лівої – 41,81%), легені у жаби трав'яної – розширено-вкороченого типу. Стінки легень сформована трьома оболонками: зовнішньою (утворена тонким шаром плоского епітелію та прошарком пухкої сполучної тканини); середньою (утворена щільною оформленою сполучною тканиною, до складу якої входять ретикулярні та колагенові волокна) та внутрішньою (покрита простим однорядним епітелієм під яким знаходиться прошарок пухкої сполучної тканини).

Стінка правої та лівої легені, формує складки та ворсинки, які галузяться у глибину порожнини органа, збільшуючи таким чином респіраторну (дихальну) частину легень. Об'єм правої легені складає $216,34 \pm \text{мм}^3$, об'єм її порожнини – $157,16 \pm \text{мм}^3$, відношення об'єму порожнини до загального об'єму легені дорівнює 0,73 %. У лівої легені, порівняно з правою морфометричні показники подібні – об'єм легень дорівнює $198,53 \pm \text{мм}^3$, об'єм порожнини – $147,28 \pm \text{мм}^3$, відношення об'єму порожнини до загального об'єму легені становить 0,41 %, що свідчить про відсутність асиметрії лівої легені до правої.

Ключові слова: хребетні тварини, філогенез, амфібії, органи дихання, морфометрія.

Horalskyi L. P., Tsanko I. V., Romanyuk R. K., Gutyj B. V., Kolesnik N. L., Rud O. H., Kutsokon L. P. Macro-and microscopic structure of the lung of the common frog (*Rana temporaria Familiaris* L., 1758)

Using macroscopic, microscopic, morphometric, and statistical research methods, the article presents findings on the morphotopography and morphological structure of the lungs of the common frog (*Rana temporaria*). Research data indicate that in the course of the evolutionary development of amphibians, represented by the common frog, specific structural changes occur in the respiratory organs aimed at improving the respiratory system in connection with the emergence of lungs. Topographically, the lungs of the frog are located in the cranial part of the body cavity; they lie medially adjacent to the esophagus and border the right and left atria ventrally. Laterally, the right lung is adjacent to the right lobe of the liver, while the left lung is adjacent to the cardiac part of the stomach. The lungs are a paired, dark pink organ consisting of the right and left lungs, which are elongated, oval-shaped, paired sac-like structures. Their absolute mass is 0.12 g, and the relative mass is 0.18%. According to the lung development index, which averages 42% (43.12% for the right lung and 41.81% for the left lung), the lungs of the common frog are of the widened-shortened type. The lung walls are formed by three layers: the outer layer (composed of a thin layer of squamous epithelium and a layer of loose connective tissue); the middle layer (formed by dense regular connective tissue, which includes reticular and collagen fibers); and the inner layer (covered with simple single-layered epithelium underlain by a layer of loose connective tissue).

The walls of the right and left lungs form folds and villi that branch deep into the organ cavity, thereby increasing the respiratory (breathing) surface area of the lungs. The volume of the right lung is $216.34 \pm \text{мм}^3$, and its cavity volume is $157.16 \pm \text{мм}^3$, with the ratio of the cavity volume to the total lung volume being 0.73%. Compared to the right lung, the morphometric parameters of the left lung are similar: the lung volume is $198.53 \pm \text{мм}^3$, and the cavity volume is $147.28 \pm \text{мм}^3$. The ratio of the cavity volume to the total lung volume is 0.41%, which indicates the absence of asymmetry between the left and right lungs.

Key words: vertebrates, phylogeny, amphibians, respiratory organs, morphometry.

Постановка проблеми та її актуальність.

Тваринний світ являється одним з найважливіших компонентів навколишнього природного середовища, становлячи значну частину біомаси певної території чи акваторії, а тварини різних систематичних груп є об'єктом різноманітних наукових досліджень у сучасній зоології.

У процесі історичного розвитку (філогенезу) тваринного світу, включаючи шляхи розвитку окремих видів та інших систематичних груп організмів, відображаючи спільне походження та еволюційні зв'язки між ними, живі організми

зазнають еволюційних змін. Це призвело до появи сучасного біорізноманіття тварин – від найпростіших до найскладніших форм життя.

Еволюційні зміни організму тварин у процесі їх історичного розвитку мають пряму корелятивну залежність від середовища, у якому вони розвиваються та особливостями будови самого організму, зокрема, його попереднім філогенезом.

Важливим розділом зоогеографічних досліджень, що вивчає таксономічний склад фауни у конкретному регіоні, здійснює аналіз видового складу тварин, їх ареалів та взаємозв'язків, є фау-

ністика. А від так, неабияке значення мають дослідження впливу на фауну різноманітних чинників довкілля, їх зміни у часі. При цьому, як адаптація до певних умов існування у природному середовищі, у представників хребетних тварин, відбуваються пристосувальні зміни організму до дії екологічних чинників, які безпосередньо впливають на морфофункціональний стан організму, включаючи усі рівні структурно-функціональної організації – субклітинний, клітинний, тканинний, органний, популяційний тощо.

Адаптуючись до умов довкілля у відповідному середовищі (наземному, водному), живі організми потребують нормальної та злагодженої діяльності усіх систем організму, у тому числі органів дихання, які у морфо-функціональному відношенні взаємопов'язані між собою, забезпечуючи надзвичайно важливі функції для життєдіяльності організму, найголовнішою з яких є газообмін: обмін газів між організмом та довкіллям шляхом вдихання повітря із навколишнього середовища та виділення вже утвореного в організмі тварин вуглекислого газу [2, 16].

Амфібії, або Земноводні є древньою групою хордових, які в процесі еволюції першими серед хребетних тварин опанували наземне середовище існування, хоча не втратили свій зв'язок із водним. Це обумовило ряд морфологічних перебудов в організмі, серед яких найважливішими вважають появу кінцівок наземного типу та перехід від зябрового дихання до легенево-шкірного. Крім того, земноводні є чутливими біоіндикаторами стану навколишнього середовища. Наявність, або навпаки, відсутність, мінливість тих чи інших видів на певній території свідчить про ступінь руйнівного впливу на довкілля діяльності людини [6].

Аналіз останніх досліджень і публікацій. На сьогодні у науковій літературі є чимало наукових публікацій щодо дослідження макро- та мікроскопічної будови органів дихання, зокрема легень у хребетних тварин [3]. Це пов'язано з тим, що дихальна система тварин та людей є відкритою до зовнішніх впливів, зокрема, впливу на організм тварин несприятливих чинників довкілля [8]. Результатами досліджень доведено, що серед них найбільш універсальними є природні фізичні чинники, роль яких пов'язана з формуванням здоров'я тварин і, зокрема, з підтримкою гомеостазу дихальної системи. Це не випадково, так як органи дихання в організмі тварин та людини виконують надзвичайно важливі функції, основною із яких є респіраторна, тобто, легенева дихання [7; 18].

Мета роботи. Саме тому вивчення морфо-анатомічних та гістологічних особливостей амфібій має значний науковий інтерес для розуміння структурно-функціональних особливостей органів

дихання у порівняльному філогенетичному та видовому аспектах, а також за умови впливу на організм антропогенних чинників довкілля, що послужило метою наших досліджень.

Виклад основного матеріалу досліджень. За останніми даними, світова батрахофауна налічує близько 6000 видів, які населяють усі континенти, окрім Антарктиди [13]. У фауні України вчені виділяють 7 видів хвостатих і 13 видів безхвостих амфібій. Найбільші дискусії щодо еволюції і філогенії викликає родина справжніх жаб RANIDAE Rafinesque, 1814. Традиційний поділ європейських жаб на дві морфо-екологічні групи – водні «зелені» і наземні «бурі» – сьогодні зазнав змін у зв'язку з накопиченням результатів молекулярно-генетичних досліджень ДНК ядра і мітохондрій, відкриттям явища гібридизації серед таксонів зелених жаб. Саме тому, у відповідності з останніми дослідженнями, у фауні України виділяють жаби двох родів: бура (трав'яна) жаба – *Rana Linnaeus, 1758* та роду зелена (водяна) жаба – *Pelophylax Fitzinger, 1843* [6].

Саме тому надзвичайно велика увага приділяється дослідженням структурних особливостей органів дихання, в тому числі легень у хребетних тварин, що має пізнавальне значення для біологів, зоологів тощо

У більшості морфологічних досліджень різноманітних груп хребетних тварин, у контексті філогенетичного розвитку різних систем органів, як представників класу Amphibia традиційно використовують зелених жаб (ставкова, озерна). Морфологічні дослідження бурих жаб є дуже нечисленими і стосуються переважно морфометрії зовнішніх діагностичних ознак європейських популяцій цих тварин [12]. Матеріали щодо характеристики як зовнішніх, так і внутрішніх морфологічних ознак цих амфібій в межах української частини ареалу вкрай обмежені.

З огляду на вищезгадане нами було проведено дослідження морфології легень, гісто- та цитоморфометричну оцінку їх морфологічних структур у жаби трав'яної (*Rana temporaria Linnaeus, 1758*) як найбільш типового представника бурих жаб вітчизняної батрахофауни, поширеного у північних, західних та центральних регіонах України, у тому числі, на Житомирщині.

Експериментальні дослідження проводили на кафедрі зоології, біологічного моніторингу та охорони природи Природничого факультету, Житомирського державного університету імені Івана Франка згідно науково-дослідної тематики: «Тварини штучних і природних екосистем України» (держаний реєстраційний номер – 0122U002270). Проведені дослідження відповідали вимогам щодо загальних правил належної лабораторної практики GLP (1981 р.) та положень «Загальних етичних принципів експериментів на тваринах»,

які затверджені першим Національним конгресом з біоетики (м. Київ, 2001 р.).

Об'єктом для дослідження були легені жаби трав'яної ($n = 5$): тип хордові (Chordata), клас Земноводні (Amphibia), родина Жаб'ячі (Ranidae), вид жаба трав'яна. Жаба трав'яна (*Rana temporaria Familiaris* L., 1758), земноводна тварина, один із представників роду бура жаба. Це тварина середніх розмірів, досить типового для жаб вигляду, способу життя та поведінки.

Для запобігання негативного впливу стресчинників, жабу перед розтином, присипляли розчином гіпнодиду (5-10 мл/л).

Для визначення маси тіла (шляхом зважування) використовували ваги ВТД – 3/0,1ФД, з точністю до 0,1 г. Абсолютну масу легень (їх структурних елементів) жаби трав'яної визначали за допомогою електронних ваг. Відносну масу органів (ВМ) обчислювали за формулою: $ВМ = АМ/МТ \times 100\%$; де, АМ – абсолютна маса органа; МТ – маса тварини.

Визначення лінійних параметрів органа (довжина, ширина, товщина) проводили прямим вимірюванням, за допомогою штангель-циркуля.

Індекс розвитку органів визначали шляхом відношення їх загальної довжини до ширини, використовуючи наступну формулу: $ІРЛ = Д/Ш \times 100$.

де: Д – довжина органа; Ш – ширина органа.

Для виконання гістологічних досліджень використовували загальноприйняті методи фіксації матеріалу та виготовлення гістологічних зрізів [1].

Для виготовлення парафінових зрізів, використовували санний мікротом МС-2. Товщина гістозрізів не перевищувала 10–12 мкм. Гістометрію структурних елементів легень у досліджуваних тварин, проводили за світлової мікроскопії, використовуючи мікроскопи “Micros” (Micros, Австрія, 2012) та МБС-10 (Micromed, 1998), згідно з рекомендаціями [1].

Фотографування мікроскопічної будови легень, проводили за допомогою відеокамери САМ V–200 (ІнтерМед, КНР, 2017), вмонтованої у мікроскоп (усі рисунки макроскопічної будови легень зроблені особисто, після проведення розтину тварин, відповідно мікроскопічні – з виготовлених нами постійних гістологічних препаратів, після фарбування гістозрізів гематоксиліном та еозином).

Морфологічні терміни структурних складових легень подано згідно з Міжнародною анатомічною (2012) [4] та Міжнародною ветеринарною гістологічною номенклатурою (Термінологічний словник, 2019) [5].

Математична обробка цифрових результатів досліджень проведена статистично з використанням програмного пакету Statistica 7.0 програмного забезпечення (StatSoft, Талса, США). Відмінності

між величинами визначали за допомогою ANOVA, де відмінності вважалися достовірними при $P < 0,05$ (з урахуванням похибки Бонферроні).

Легені жаби це парний, темно-рожевого кольору орган. Вони знаходяться у краніальній частині порожнини тіла (рис. 1). Медіально легені прилягають до стравоходу, а вентрально торкаються (межують) з правим та лівим передсердями. Права легеня жаби, латерально прилягає до правої частки печінки, ліва відповідно до кардіальної частини шлунка (рис. 1).

Абсолютна маса легень жаби трав'яної дорівнює $0,12 \pm 0,02$ г, відносна – $0,18 \pm 0,04\%$. При тім абсолютна маса правої легені становить $0,061 \pm 0,004$ г ($53,81 \pm 8,68\%$), відповідно лівої – $0,059 \pm 0,018$ г ($46,19 \pm 8,5\%$).

Легені, являють парні тонкостінні, продовгуватої форми комірчасті мішкоподібні утвори (мішки), з великим внутрішнім об'ємом (рис. 1). За формою вони дещо звужені у їх основи. У середній частині кожна легеня розширюється, формуючи відповідні ємкості (резервуари) з великим просвітом у середині. Каудально кожна легеня звужується та закінчується загостреною верхівкою, направленою дорсально до тіла.

При наповненні повітрям, легені збільшуються у розмірах, а їх поверхня набуває комірчастого вигляду, нагадуючи за формою плавальні міхури у кісткових риб, які виконують гідростатичні функції.

Легені жаби трав'яної на поздовжньому зрізі мають овально-видовжену форму, всередині органу знаходиться відповідної форми легенева порожнина (рис. 2).

За результатами гістологічних досліджень встановлено, що легені у дослідних тварин, мають невелику площу для газообміну, водночас, завдяки складчастій будові їх стінки, дихальна площа для газообміну збільшується.

Згідно гістометричних досліджень, довжина правої легені у жаби трав'яної дорівнює $13,08 \pm 0,51$ мм, ширина – $5,64 \pm 0,32$ мм, товщина – $3,40 \pm 0,48$ мм. За таких лінійних показників, об'єм правої легені становить $216,34 \pm 5,17$ мм³, об'єм її порожнини – $157,16 \pm 6,39$ мм³. При тім, відношення об'єму порожнини до загального об'єму правої легені дорівнює $0,73 \pm 0,0021\%$.

Морфометричні параметри лівої легені, порівняно з правою є подібними, лише спостерігається незначна тенденція до їх зменшення. Так довжина лівої легені у жаби трав'яної становить $12,82 \pm 0,99$ мм, ширина – $5,36 \pm 0,37$ мм, товщина легень дорівнює $3,23 \pm 0,42$ мм. Відповідно об'єм лівої легені становить $198,53 \pm 7,75$ мм³, об'єм її порожнини – $147,28 \pm 5,38$ мм³, а відношення об'єму порожнини до загального об'єму лівої легені становить $0,74 \pm 0,036\%$, що свідчить

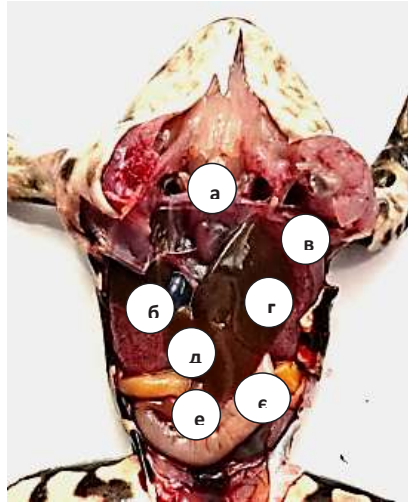


Рис. 1. Розтин самки жаби трав'яної: а – серце; б – права легеня; в – ліва легеня; г – ліва лопать печінки; д – права лопать печінки; е – жовчний міхур у центральній лопаті печінки; є – шлунок. Макропрепарат

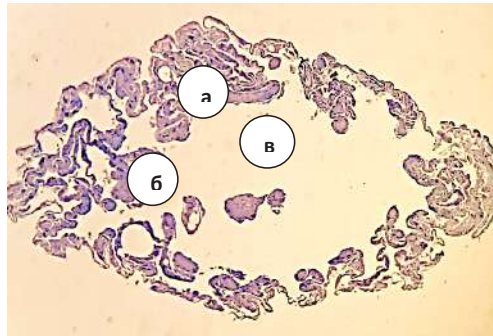


Рис. 2. Поздовжній зріз мікроскопічної будови лівої легені жаби трав'яної: а – стінка легенів; б – складки стінки легенів; в – порожнина легенів. Гематоксилін та еозин. X. 16

про відсутність асиметрії у будові легень жаби трав'яної.

Згідно лінійних параметрів щодо відношення довжини легень до їх ширини, індекс розвитку легень у жаби трав'яної дорівнює в середньому 42%, а саме: правої легені $43,10 \pm 3,06\%$ та лівої – $41,82 \pm 3,37\%$, тому легені у них відносяться до розширено-вкороченого типу. Мікроскопічно, стінки легень жаби трав'яної побудована з трьох оболонок: внутрішньої (слизової), середньої (волокнисто-сполучної) та зовнішньої (серозної, плеври) (рис. 3).

Слизова оболонка сформована епітеліальною пластинкою, яка утворена простим плоским однорядним епітелієм. Епітеліоцити пластинки, їх апікальна поверхня, контактують з зовнішнім середовищем, а саме, з порожниною легень. Під епітелієм знаходиться власна пластинка, яка сформована нижнім прошарком пухкої сполучної тканини, з наявністю у ній судин гемомікроциркуляторного русла (рис. 3).

З зовнішньою оболонкою межує середня (сполучно-тканинна) оболонка. Остання сформована щільною оформленою сполучною тканиною, до складу якої входять колагенові та ретикулярні волокна, які щільно прилягають одне до одного. Між волокнами у малій кількості виявляються фіброцити, ядра яких мають видовжену паличкоподібну форму. Завдяки такій будові стінка легені набуває міцності та еластичності, що необхідно для забезпечення газообміну під час дихання.

Зовнішня (серозна) оболонка утворена тоненьким шаром пухкої сполучної тканини, вкритої простим однорядним плоским епітелієм, клітини якого лежать на базальній мембрані і мають видовжену та однакову форму, а їх ядра знаходяться на однаковому рівні. У прошарку пухкої сполучної тканини, який контактує з волокнисто-сполучною оболонкою, виявляється мережа судин мікроциркуляторного русла – артеріоли, вени, капіляри (рис. 3) та артерії і вени, галузження яких відбувається у поздовжньому напрямку по яким пече

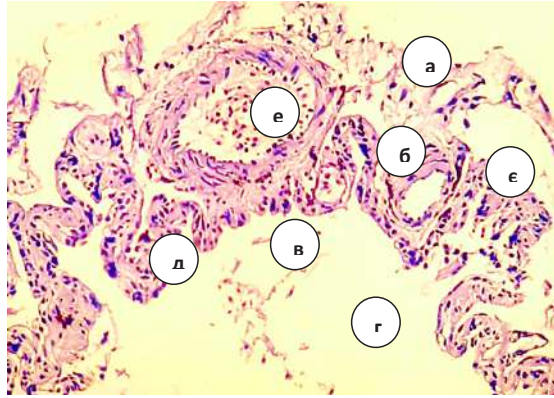


Рис. 3. Фрагмент мікроскопічної будови стінки легень жаби: а – зовнішня оболонка; б – середня оболонка; в – внутрішня оболонка; г – порожнина легень; д – складка стінки легень; е – артерія; є – капіляри. Гематоксилін та еозин. X.150

артеріальна та венозна кров у легеневому колі кровообігу.

Стінка легень у жаби трав'яної, утворює складки та ворсинки (рис. 4), які галузяться у глибину порожнини легень. Завдяки такої гістоархітектоніки, стінка легень має складчасту будову, унаслідок чого збільшується дихальна площа органу для газообміну.

У формуванні складок беруть участь усі оболонки стінки легень, а у формуванні ворсинок – середня та внутрішня оболонки. Легеневі ворсинки мають видовжену пальцеподібну форму, у них чітко виділяється базальний край (основа), який поєднаний з зовнішньою оболонкою легень, видовжене тіло та апікальна поверхня звуженої форми, яка контактує з порожниною легень. Зовні ворсинки покриті слизовою оболонкою, яка у наслідок її випинання бере участь у формуванні ворсинок. Зовнішній покрив ворсинок утворений одношаровим епітелієм, після якого знаходиться ніжний шар пухкої сполучної тканини. У стінці органу сполучнотканинного шару ворсинок, виявляється велика кількість кровоносних

судин – розгалуженої капілярної сітки де відбувається газообмін: дифузія кисню із повітря у кров та вуглекислого газу із крові у повітря, завдяки чому відбувається газообміну організму тварин з навколишнім середовищем.

Складки стінки легень, разом з ворсинками, поєднуючись у єдине ціле, зберігаючи при тім свої функціональні властивості, часто утворюють округлої або овальної форми порожнисті конгломерати (конфігурації). Останні відмежовуються один від одного перегородками, або септами, що кріпляться до зовнішньої стінки легень. Сполучнотканинні перегородки, які виявляються між цими морфологічними структурами, утворені сполучною тканиною, у складі якої містяться колагенові та еластичні волокна, які надають стінкам легень міцність.

Поверхня стінки таких порожнистих конгломератів межує з порожниною легень. І, так само, як і поверхня внутрішньої оболонки легень, утворена одним шаром плоских епітеліальних клітин. Останні, окантовані виразною клітинною оболонкою, яка за фарбування гістопрепаратів гематок-

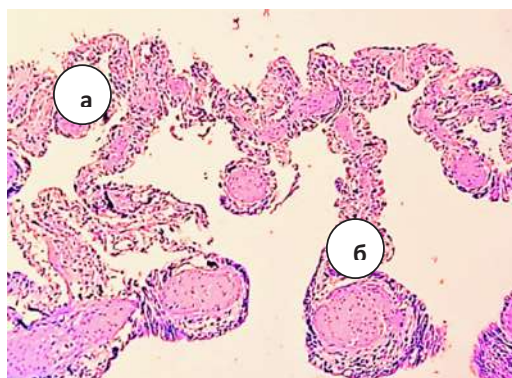


Рис. 4. Фрагмент мікроскопічної будови стінки легень жаби: а – складки; б – ворсинки. Гематоксилін та еозин. X.150

силіном та еозином, на апікальній поверхні епітеліоцитів формує тоненьку звивисту облямівку помаранчевого кольору, контактуючи з внутрішньою порожниною легень, а базально – з ніжною оболонкою, яка утворена пухкою сполучною тканиною. У сполучній тканині виявляється густа мережа кровоносних судин, капілярів, у вигляді розгалуженої сітки, яка виконує функцію газообміну.

Така будова стінки, сформованої тонким шаром пухкої сполучної тканини та покритої плоскими епітеліоцитами, забезпечує максимальне наближення контакту надходження повітря до кровоносних судин, а густа сітка кровоносних капілярів, яка заходиться надзвичайно близько до поверхні порожнистих утворів, сприяє швидкому та ефективному газообміну.

За результатами гістометрії, товщина стінки правої легені у жаби трав'яної становить $216,6 \pm 4,66$ мкм, відповідно товщина її внутрішньої (слизової) оболонки дорівнює $61,2 \pm 1,27$ мкм, товщина середньої (волокнисто-сполучної) – $106,1 \pm 2,91$ мкм та товщина зовнішньої (серозної) дорівнює $49,3 \pm 1,52$ мкм (табл. 3). Подібні гістометричні параметри, були характерні для лівої легені: товщина стінки – $221,2 \pm 3,97$ мкм, товщина внутрішньої оболонки – $63,8 \pm 1,36$ мкм, середньої – $110,9 \pm 3,42$ мкм, зовнішньої – $46,5 \pm 2,01$ мкм. Відсутність достовірних змін, щодо гістометрії лівої легені відносно правої, підтверджує відсутність асиметрії легень у жаби трав'яної.

За таких гістометричних лінійних розмірів стінки легень, її складові – складки та ворсинки, які надають стінці нерівномірний рельєф, мають неоднозначні розміри. Так, складки правої легені характеризуються листоподібною формою, їх ширина становить $468,9 \pm 9,95$ мкм, а довжина – $703,1 \pm 20,86$ мкм (рис. 11). Відповідно ворсинки мають більшу довжину – $1339,4 \pm 21,12$ мкм та меншу ширину – $342,7 \pm 10,2$ мкм, порівняно з такими показниками у складок. Подібні значення, щодо лінійних параметрів складок та ворсинок, були характерні для лівої легені.

Таким чином, газообмін у жаби трав'яної між повітрям та кров'ю відбувається у порожнистих утворах та на поверхні стінок легень де знаходиться мережа кровоносних судин, а якість газообміну у легенях жаби залежить від площі їх поверхні. Отже, завдяки унікальній будові стінки легень жаби у процесі філогенетичного розвитку, а саме, досконалого розвитку судин артеріального та венозного русла, складної структурно-функціональної системи судин гемомікроциркуляторного русла та капілярної сітки, відбувається дифузія кисню із повітря у кров і вуглекислого газу із крові у повітря за рахунок різниці концентрації кисню та вуглекислого газу, що сприяє активному газообміну в організмі тварини. При тім, кисень

із повітря, яке знаходиться у порожнині легень, шляхом дифузії проникає через тоненькі стінки порожнистих конгломератів (ворсинок, складок) і капілярів у кров, а вуглекислий газ із крові потрапляє у такі порожнини і виводиться з організму.

Філогенез органів дихання амфібій – це еволюційний перехід від водного (зябра) до наземного (легені та шкіра) способу дихання, що відповідає їхньому подвійному (наземно-водному) способу життя. Дихання у представників класу Земноводних – шкірно-легенева, трахея та бронхи відсутні. Основними органами дихання у земноводних є легені, що являють собою порожнисті мішки, у яких дихальна поверхня є невеликою. Легені амфібій обплетені густою мережею кровоносних судин, капілярів, завдяки яких відбувається газообмін [9].

На початковому етапі філогенетичного розвитку земноводних, основною формою дихання, є зяброве, яке завдяки спеціалізованим утворам із густою сіткою кровоносних судин – зябер, забезпечує дихання у водних предків амфібій і личинок, поглинаючи зябрами кисень розчинений у воді, що є рудиментарною ознакою переходу від водного способу життя. Додатковим органом дихання, що забезпечує газообмін на суші є шкіра багата на кровоносні судини, а слиз, що виділяється залозами, зволожує її, полегшуючи дихання. Потім у процесі філогенетичного розвитку амфібій, з переходом їх від водного до наземно-водного способу життя, у процесі метаморфозу з'являються легені – спеціалізовані органи повітряного дихання [15; 16].

Враховуючи, такі складні етапи філогенетичного розвитку органів дихання у амфібій, нами було проведено дослідження морфо-функціонального стану легень, як основного органу дихання у Жаби трав'яної.

За результатами проведених нами досліджень, легені жаби трав'яної розташовані у передній частині порожнини тіла. Медіально легені контактують зі стравоходом, а вентрально межують з правим і лівим передсерддями, латерально права легеня доторкається правої частки печінки, відповідно ліва – кардіальної частини шлунка.

За результатами макро- та мікроскопічної будови, легені у жаби трав'яної мають певні особливості, порівняно з таким у двоцишних риб, тваринами, які є перехідними (проміжними) формами еволюційного розвитку тварин з водного середовища до наземного способу життя.

Так, у двоцишних риб, представником яких є Кларієвий сом, кожна легеня покрита сполучнотканинною оболонкою (плеврою), яка утворена трьома шарами: зовнішнім, середнім та внутрішнім. Макроскопічно права та ліва легеня побудовані з великої (медіальної) та малої (латеральної) часток. На кожній легені диференціюють

краніальний, каудальний та латеральний краї та виділяють дорсальну (спрямована до дорсальної частини тулуба), вентральну (спрямована до вентральної частини тулуба) та середостінну (спрямована до середостіння) поверхні [2; 11].

Морфологічно, легені жаби трав'яної, це продовгуватої форми парні комірчасті мішкоподібні утвори. За формою легені дещо звужені у їх основи, у середній частині кожна легеня розширюється, а каудально звужується, закінчуючись загостреною верхівкою, направленою дорсально до тіла, формуючи відповідні резервуари з великим просвітом у середині.

Стінки легень у жаби трав'яної у своєму складі має три оболонки – зовнішню, середню та внутрішню: зовнішня утворена тонким шаром однорядного плоского епітелію та прошарком пухкої сполучної тканини, де виявляються артерії, вени та мережа судин мікроциркуляторного русла; середня оболонка побудована зі щільної оформленої сполучної тканини; внутрішня, у вигляді облямівки, покрита простим однорядним епітелієм та нижнім прошарком пухкої сполучної тканини, з наявністю у ній судин мікроциркуляторного русла, які беруть участь у газообміні, де шляхом дифузії крізь стінки кровоносних капілярів, кисень з повітря потрапляє у кров, а вуглекислий газ з крові у судини [10; 14; 17].

Важливе значення у морфології є дослідження морфометричних параметрів, характеристики яких, стають дедалі актуальнішими у морфологічному дослідженні у нормі у процесі філогенетичного розвитку хребетних тварин [15], що є наглядними показниками, за якими можна судити про структуру та функціональний стан органів і тканин. За результатами проведених нами морфометричних досліджень легень у жаби трав'яної, абсолютна маса органу становить $0,12 \pm 0,02$ г, відповідно відносна – $0,18 \pm 0,04\%$.

Відповідно до лінійних параметрів легень (довжина правої – $13,08 \pm 0,51$ мм, ширина правої – $5,64 \pm 0,32$ мм, відповідно лівої – $12,82 \pm 0,99$ мм та $5,36 \pm 0,37$ мм), враховуючи відношення їх довжини до ширини, індекс розвитку легень у жаби трав'яної становить в середньому 42% , тому легені у них відносяться до розширено-вкороченого типу.

За результатами гістометрії легень, об'єм правої легені становить $216,34 \pm 5,17$ мм³, об'єм їх порожнини – $157,16 \pm 6,39$ мм³, а відношення об'єму порожнини до загального об'єму легені дорівнює $0,73 \pm 0,0021\%$. Морфометричні показники лівої легені, відносно правої є подібними (об'єм легенів дорівнює $198,53 \pm 7,75$ мм³, об'єм порожнини – $147,28 \pm 5,38$ мм³, відношення об'єму порожнини до загального об'єму правої легені – $0,74 \pm 0,036\%$), це свідчить про відсутність асиметрії лівої легені до правої у жаби правної, що

характерним є для легень тварин класу ссавці, які знаходяться на найвищому етапі філогенетичного розвитку.

Стінка легень у жаби трав'яної формує складки і ворсинки, які галузяться у глибину порожнини органа. З'ясовано, що в утворенні складок беруть участь усі оболонки стінки – зовнішня, середня та внутрішня, а у формуванні ворсинок, лише середня і внутрішня оболонки. Окрім того, складки стінки легень формують округлої або овальної форми порожнисті утворення, які відмежовуються один від одного перегородками.

За результатами морфометричних досліджень встановлено, що найбільшу товщину має волокнисто-сполучна (середня) оболонка як правої так і лівої легені, потім відповідно слизова та серозна оболонки. Саме тому, завдяки домінуванню товщини волокнисто-сполучної оболонки, стінка легень має високу міцність та еластичність, що потрібно для забезпечення газообміну під час дихання.

Отже, відповідно до результатів морфологічних та морфометричних досліджень з'ясовано, що легені у жаби мають невелику площу для газообміну, водночас завдяки складчастій будові їх внутрішньої стінки, дихальна площа для газообміну збільшується. Це пов'язано з тим, що стінка легень жаби у своїй будові має мало сполучної тканини та підтримуючих структур, порівняно з легенями ссавців. Водночас її середня оболонка утворена оформленою щільною сполучною тканиною, яка надає оболонці більшу щільність та міцність, що дозволяє легеням бути надзвичайно еластичними та легко стискатись і розтягуватись. Саме тому, об'єм легень у жаби трав'яної може зростає, майже у два рази і більше, залежно від їх функціонального навантаження, і нагадувати за формою та будовою тонкостінні плавальні міхури, як у більшості кісткових риб. Можливо під час пірнання жаби у воду, її легені наповнюються повітрям та збільшуються у розмірі, за рахунок вирівнювання їх складок і, набувають форми тонкостінного міхура, виконуючи при тім гідростатичну функцію як у риб, а легеневе дихання замінюється на додаткове шкірне, яке властиве багатьом земноводним. Це пов'язано з тим, що шкіра у жаби відіграє значну роль в газообміні, забезпечуючи близько половини необхідного кисню, а у деяких видів, які живуть у холодних умовах або під водою, шкірне дихання стає основним способом дихання, так як воно є ключовим для жаб, оскільки через тонку, вологу та багату на капіляри шкіру може поглинатися значна кількість кисню як з повітря, так і з води.

Отже, у будові органів дихання амфібій, представників яких є жаба трав'яна порівняно із тваринами класу риби, які є на нижчому етапі філогенетичного розвитку, у процесі еволюційного їх

розвитку, відбуваються зміни у будові дихальної системи, яка забезпечує газообмін між організмом тварини та навколишнім середовищем. Такі зміни проявляються удосконаленням морфологічної будови апарату дихання, які характерні для земноводних тварин, де окрім зябер, формуються парні легені, завдяки чому тварини можуть дихати атмосферним повітрям.

Висновки. 1. У процесі філогенетичного розвитку жаби трав'яної, яка є представником амфібій, у будові органів дихання відбуваються певні зміни щодо удосконалення дихальної системи, у зв'язку появою у них легень. Легені жаби трав'яної парний, темно-рожевого кольору орган, який складається з правої та лівої легені, являючи відповідно продовгуватої форми парні комірчасті мішкоподібні утвори.

2. Топографічно легені розташовані у краніальній частині порожнини тіла: медіально прилягають до стравоходу, вентрально межують з правим та лівим передсердям. Права легеня латерально доторкається правої частки печінки, ліва – кардіальної частини шлунка. Згідно морфометрії абсолютна маса легень становить $0,12 \pm 0,02$ г, відносна – $0,18 \pm 0,04$ %. Враховуючи відношення довжини легень до ширини, легені відносяться до розширено-вкороченого типу, про що свідчить індекс їх розвитку, який в середньому складає 42 %: правої – $43,10 \pm 3,06$ %; лівої – $41,82 \pm 3,37$ %

3. Гістоархітектоніка стінки легень утворена трьома оболонками – зовнішньою, середньою та

внутрішньою: зовнішня оболонка сформована тоненьким шаром однорядного плоского епітелію та прошарком пухкої сполучної тканини у якій виявляються артерії, вени та мережа судин мікроциркуляторного русла; середня оболонка утворена щільною оформленою сполучною тканиною, до складу якої входять ретикулярні та колагенові волокна, між пучками яких знаходяться фіброцити з видовженими ядрами. внутрішня оболонка покрита простим однорядним епітелієм під яким знаходиться нижній прошарок пухкої сполучної тканини з наявністю судин гемомікроциркуляторного русла.

4. Стінка легень, утворює складки та ворсинки, які галузяться у глибину порожнини: у формуванні складок беруть участь усі оболонки стінки, у формуванні ворсинок – середня та внутрішня оболонки. Складки стінки легень формують округлої або овальної форми порожнисті утворення, які відмежовуються один від одного перегородками.

5. Відповідно до гістометрії, об'єм правої легені дорівнює $216,34 \pm 5,17$ мм³, об'єм її порожнини – $157,16 \pm 6,39$ мм³, відношення об'єму порожнини до загального об'єму легені становить $0,73 \pm 0,0021$ %. Морфометричні показники лівої легені, порівняно з правою є подібними – об'єм становить $198,53 \pm 7,75$ мм³, об'єм порожнини – $147,28 \pm 5,38$ мм³, а відношення об'єму порожнини до загального об'єму правої легені становить $0,74 \pm 0,036$ %, що свідчить про відсутність асиметрії лівої легені до правої.

Література:

1. Горальський Л.П., Хомич В.Т., Кононський О.І. Основи гістологічної техніки і морфофункціональні методи досліджень у нормі та при патології: навч. посіб. вид. 6-е, випр. і допов. Житомир: Полісся, 2019. 286 с.
2. Горальський Л. П., Цанько І. В., Гутий Б. В. Колеснік Н. Л. Гістоморфологія легень кларієвого сома (*Clarias gariepinus*). *Український журнал природничих наук*. 2025. № 12. С. 34-52. DOI: 10.32782/naturaljournal.12.2025.3.
3. Горальський Л. П., Глухова Н. М., Сокульський І. М. Морфологічні особливості легень кроля. *Наукові гори-зонти*. 2020. № 8 (93). С. 180–188. DOI: <https://doi.org/10.33249/2663-2144-2020-93-8-180-188>
4. Міжнародна ветеринарна анатомічна номенклатура: навч. посібник / В. Т. Хомич, В. С. Левчук, Л. П. Горальський та ін. Вид. 2-е. Житомир: Полісся, 2012. 390 с.
5. Міжнародна ветеринарна гістологічна номенклатура / В.Т. Хомич, Т.А. Мазуркевич, Н.В. Дишлюк та ін. Київ: НУБіП, 2019. 276 с.
6. Писанець Є. Земноводні України (посібник для визначення амфібій України та суміжних країн). Київ: Видавництво Раєвського, 2007. 192 с.
7. Прокушенкова О. Г. Морфологія легень цуценят собак Неонатального періоду. *Науковий вісник ЛНУВМБТ імені С.З. Гжицького*. 2009. Том 11. № 2. (41). Частина 4. С. 244–247.
8. Федів О.І., Багрій В. М., Волошина Л. О., Кушнір Л. Д., Вівсяник В. В., Ферфецька К. В. Фітотерапія при захворюваннях органів дихання: минуле і сьогодення. Огляд літератури. *Український терапевтичний журнал*. 2021. № 3. С. 60–63. DOI: <https://doi.org/10.30978/UTJ2021-3-60>
9. Царик Й.В., Хамар І.С., Дикий І.В. Зоологія хордових: підручник. Львів: ЛНУ ім. Івана Франка, 2018. 356 с.
10. Abalaka S.E., Oyelowo F.O., Akande M.G., Tenuche O.Z., Sani N.A., Adeyemo B.T., Idoko I.S., Ogbe A.O., Ejeh S.A. Effects of Moringa oleifera leaves extract, vitamin C, and taurine co-exposures on calcium and metallothionein levels, oxidative stress, and gill histopathological changes in *Clarias gariepinus* exposed to sublethal cadmium. *Environmental Science and Pollution Research*. 2021. P. 5225–52271. DOI: <https://doi.org/10.1007/s11356-021-14426-z>
11. Airway branching morphology of mature and immature rabbit lungs/ R. Ramchandani et al. *Journal of applied physiology* (Bethesda, Md.: 1985). 2001. Vol. 90(4). P. 1584–1592. DOI: 10.1152/jappl.2001.90.4.1584

12. Babik W., Rafinski J., Morphometric differentiation of the moor frog (*Rana arvalis* Nills.) in Central Europe. *Journal of Zoological Systematics and Evolutionary Research*. 2000. V. 38. DOI: 10.1046/j.1439-0469.2000.384148.x
13. Frost D.R., Grant T., Faivovich J.N, Bain R.H., Haas A., Haddad C.L. F. B., De Sá R.O., Channing A., Wilkinson M., Donnellan S.C., and others / The Amphibian tree of life. *Bull. Amer. Mus. Nat. Hist.* 2006. 370 p.
14. Hassan M., Melad, A.A. N., Zakariah, M.I., Yusoff, N.A.H. Histopathological alterations in gills, liver and kidney of african catfish (*Clarias gariepinus*, Burchell 1822) exposed to melaleuca cajuputi extract. *Tropical Life Sciences Research*. 2023. 34(2). P. 177–196. DOI: 10.21315/tlsr2023.34.2.9
15. Horalskyi L., Hlukhova N., Sokulskyi I. Morphological traits of rabbit lung. *Scientific Horizons*. 2020. Vol. 93. № 8. P. 180–188. DOI: <https://doi.org/10.33249/2663-2144-2020-93-8-180-188>.
16. Horalskyi L.P., Tsanko I.V., Gutyj B.V., Brygadyrenko V.V. Features of the microscopic structure of the lungs of *Clarias gariepinus* of the catfish family. *Regulatory Mechanisms in Biosystems*. 2025. Vol. 16. Iss. 2. Art. nr. e25050. DOI: 10.15421/0225050.
17. Ogunwole G.A., Saliu J.K., Osuala F.I., Odunjo F.O. Chronic levels of ibuprofen induces haematotoxic and histopathology damage in the gills, liver, and kidney of the African sharptooth catfish (*Clarias gariepinus*). *Environmental Science and Pollution Research International*. 2021. 28(20). P. 25603–25613. DOI: 10.1007/s11356-020-12286-7
18. Patwa A., Shah A. Anatomy and physiology of respiratory system relevant to anaesthesia. *Indian journal of anaesthesia*. 2015. Vol. 59(9). P. 533–541. DOI: <https://doi.org/10.4103/0019-5049.165849>

References:

1. Horalskyi L.P., Khomych V.T., Kononskyi O.I. (2019). *Osnovy histolohichnoi tekhniky i morfofunktsionalni metody doslidzhen u normi ta pry patolohii: navch. posib. vyd. 6-e, vypr. i dopov* [Fundamentals of histological techniques and morphofunctional research methods in normal and pathological conditions] Zhytomyr: Polissia [in Ukrainian].
2. Horalskyi L. P., Tsanko I. V., Hutyi B. V. Kolesnik N. L. (2025). *Histomorfologhiia lehen klariiievoho soma (Clarias gariepinus)* [Histomorphology of the lungs of the *Clarias gariepinus* catfish] *Ukrainskyi zhurnal pryrodnychkh nauk*, №12. DOI: 10.32782/naturaljournal.12.2025.3. [in Ukrainian].
3. Horalskyi, L., Hlukhova, N. & Sokulskyi, I. (2020). *Morfologichni osoblyvosti leheniv krolia* [Morphological traits of rabbit lung]. *Naukovi horyzonty*, Vol. 08 (93), 180–188. doi: 10.33249/2663-2144-2020-93-8-180-188 [in Ukrainian].
4. *Mizhnarodna veterynarna anatomichna nomenklatura* (2012). [International Veterinary Anatomical Nomenclature] navch. posibnyk / V.T. Khomych, V.S. Levchuk, L.P. Horalskyi ta in. Vyd. 2-e. Zhytomyr: Polissia [in Ukrainian].
5. *Mizhnarodna veterynarna histolohichna nomenklatura* (2019). [International Veterinary Histological Nomenclature] / V.T. Khomych, T.A. Mazurkevych, N.V. Dyshliuk ta in. Kyiv: NUBiP [in Ukrainian].
6. Pysanets, Ye. (2007). *Zemnovodni Ukrainy (posibnyk dlia vyznachennia amfibii Ukrainy ta sumizhnykh krain)* [Amphibians of Ukraine (a guide to identifying amphibians of Ukraine and neighboring countries)]. Kyiv. Raievskoho, Available at: https://museumkiev.org/upload/zoo/Amphibia_in_Ukraine_ukr.pdf [in Ukrainian].
7. Prokushenkova, O. H. (2009). *Morfologhiia lehen tsutseniat sobak neonatalnoho periodu* [Morphology of the lungs of dog puppies in the neonatal period]. *Naukovyi visnyk Lvivskoho natsionalnoho universytetu veterynarnoi medytsyny ta biotekhnologii imeni S. Z. Gzhytskoho* [Scientific Messenger of Lviv National University of Veterinary Medicine and Biotechnologies. Series: Veterinary sciences], 11 (2) [in Ukrainian].
8. Fediv, O.I., Bahrii, V.M., Voloshyna, L.O., Kushnir, L.D., Vivsyannuk, V.V. Ferfetska, K.V. (2021). *Fitoterapiia pry zakhvoriuvanniakh orhaniv dykhannia: mynule i sohodennia. Ohliad literatury* [Phytotherapy for respiratory diseases: past and present. Review]. *Ukrainskyi terapevtychnyi zhurnal* [Ukrainian Therapeutic Journal], 3. DOI: <https://doi.org/10.30978/UTJ2021-3-60>. [in Ukrainian].
9. Tsaryk Y.V., Khamar I.S., Dykyi I.V. (2018) *Zoolohiia khordovykh: pidruchnyk* [Zoology of chordates]. Lviv: LNU im. Ivana Franka. [in Ukrainian].
10. Abalaka S.E., Oyelowo F.O., Akande M.G., Tenuche O.Z., Sani N.A., Adeyemo B.T., Idoko I.S., Ogbe A.O., Ejeh S.A. (2021) Effects of *Moringa oleifera* leaves extract, vitamin C, and taurine co-exposures on calcium and metallothionein levels, oxidative stress, and gill histopathological changes in *Clarias gariepinus* exposed to sub-lethal cadmium. *Environmental Science and Pollution Research*. <https://doi.org/10.1007/s11356-021-14426-z>.
11. *Airway branching morphology of mature and immature rabbit lungs* /R. Ramchandani et al. (2001) *Journal of applied physiology* Vol. 90(4). DOI:10.1152/jappl.2001.90.4.1584
12. Babik W., Rafinski J. (2000) Morphometric differentiation of the moor frog (*Rana arvalis* Nills.) in Central Europe *Journal of Zoological Systematics and Evolutionary Research*. V. 38. DOI:10.1046/j.1439-0469.2000.384148.x.
13. Frost D. R., Grant T., Faivovich J. N, Bain R. H., Haas A., Haddad C. L. F. B., De Sá R. O., Channing A., Wilkinson M., Donnellan S. C., and others (2006) *The Amphibian tree of life*. *Bull. Amer. Mus. Nat. Hist.*
14. Hassan, M., Melad, A. A. N., Zakariah, M. I., Yusoff, N. A. H. (2023). Histopathological alterations in gills, liver and kidney of african catfish (*Clarias gariepinus*, Burchell 1822) exposed to melaleuca cajuputi extract. *Tropical Life Sciences Research*, 34 (2). doi: 10.21315/tlsr2023.34.2.9.
15. Horalskyi L., Hlukhova N., Sokulskyi I. (2020) *Morphological traits of rabbit lung* [Morphological features of rabbit lungs]. *Scientific Horizons*. Vol. 93. No. 8. <https://doi.org/10.33249/2663-2144-2020-93-8-180-188>.

16. Horalskyi L.P., Tsanko I.V., Gutyj B.V., Brygadyrenko V.V. (2025) Features of the microscopic structure of the lungs of *Clarias gariepinus* of the catfish family. *Regulatory Mechanisms in Biosystems*. 2025. Vol. 16. DOI: 10.15421/0225050.
17. Ogunwole, G. A., Saliu, J. K., Osuala, F. I., Odunjo, F. O. (2021). Chronic levels of ibuprofen induces haematotoxic and histopathology damage in the gills, liver, and kidney of the African sharptooth catfish (*Clarias gariepinus*). *Environmental Science and Pollution Research International*, 28(20). doi: 10.1007/s11356-020-12286-7.
18. Patwa A., Shah, A. (2015). Anatomy and physiology of respiratory system relevant to anaesthesia. *Indian journal of anaesthesia*, Vol. 59(9). <https://doi.org/10.4103/0019-5049.165849>.

Дата першого надходження статті до видання: 18.03.2026

Дата прийняття статті до друку після рецензування: 14.04.2026

Дата публікації (оприлюднення) статті: 30.05.2026